

## CASOS CLÍNICOS

### Vainas peripilares artefactas

**Resumen.**—Las vainas peripilares son unas masas de material extraño que envuelven el tallo piloso en algún sector o en su totalidad.

Describimos dos pacientes con vainas peripilares, no paraqueratósicas, artefactas, la primera de tipo difuso por el empleo de un champú y la segunda salpicada por utilizar peinados a tensión tipo cola de caballo. Ambas se resolvieron con el uso de lociones queratolíticas.

Hay que diferenciarlas principalmente de la pediculosis *capitis*. Su incidencia probablemente sea mayor de lo publicada. Se aporta el primer caso de vainas peripilares a lo largo de todo el tallo piloso.

**Palabras clave:** Vainas peripilares. Queratina. Tallo piloso.

MARÍA JOSÉ GARCÍA-HERNÁNDEZ  
FRANCISCO CAMACHO MARTÍNEZ  
Departamento de Dermatología.  
Hospital Virgen Macarena.  
Universidad de Sevilla.

Correspondencia:

FRANCISCO CAMACHO MARTÍNEZ. Departamento de Dermatología. Policlínico, 2.ª planta. Hospital Virgen Macarena. 41009 Sevilla. c-el: camachodp@meditex.es

Aceptado el 1 de diciembre de 1999.

#### INTRODUCCIÓN

Se llaman vainas peripilares o pelos enfundados a la presencia de material blanco-amarillento que envuelve al tallo piloso en algún sector del mismo o en su totalidad y que se desplaza a lo largo de éste (1).

Fueron descritas por primera vez por Grindon en 1887 (2) y denominadas tal como se conocen hoy, vainas peripilares, por Kligman en 1957 (3).

#### DESCRIPCIÓN DE LOS CASOS

##### Caso 1

Mujer de 47 años que consultó por encanecimiento generalizado del cabello en 1 mes. Sólo había notado un cambio progresivo en la textura del pelo. No usaba peinados a tensión. Entre sus antecedentes destacaba una erupción eccematiforme en cuero cabelludo de larga evolución y estar usando un nuevo champú desde hacía 2 meses (Fig. 1).

A la exploración se observaba mayoría de cabellos canosos, con un brillo metálico especial. No presentaba ninguna dermatosis inflamatoria del cuero cabelludo, ni alopecia en placas o difusa, ni descamación o cicatriz. Las pestañas y cejas eran de color oscuro. El examen con el microscópico óptico mostró la presencia de vainas cilíndricas, de material fluorescente y brillante, a lo largo de todos los tallos pilosos examinados (Fig. 2).

Diagnóstico: vainas peripilares.

Tratamiento con loción queratolítica de ácido retinoico al 0,05% que permitió recuperar en 1 mes el aspecto y color habitual de su cabello (Fig. 3).

##### Caso 2

Mujer de 21 años que había consultado hacía 5 años por varias placas alopécicas cicatrizales en cuero cabelludo, correspondiendo a un diagnóstico clínico de pseudopelada de Brocq.

La exploración actual mostró una situación estacionaria de sus placas alopécicas. Además, en la zona frontal de la línea de implantación pilosa se observaban masas blanquecinas brillantes rodeando a los pelos (Fig. 4). Manifestaba que siempre utilizaba peinados a tensión, tipo cola de caballo, para intentar camuflar sus placas alopécicas.

En el examen con microscopio óptico se observan segmentos de un material brillante de diferente longitud que envolvían a los pelos a intervalos (Fig. 5).

Diagnóstico: vainas peripilares.

#### DISCUSIÓN

Aunque sólo se han descrito hasta el momento en la literatura occidental 33 casos en niños y adultos (4) parece que existen diferencias con el mundo orien-

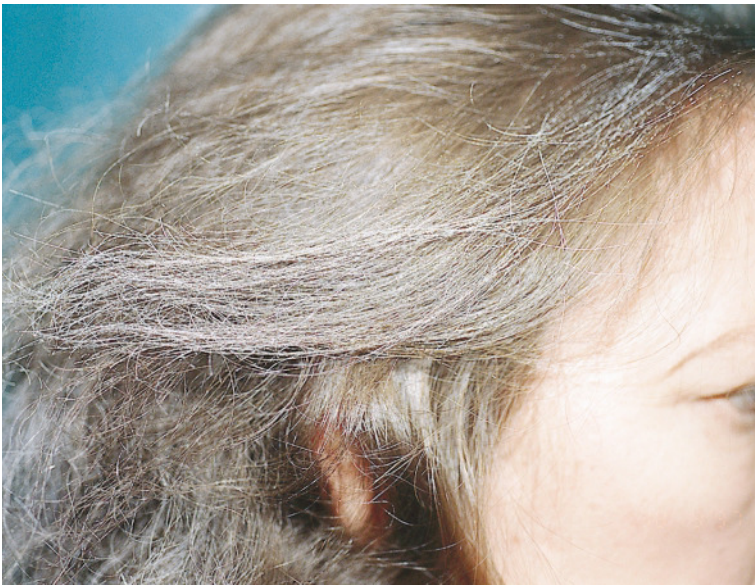

FIG. 1.  
Caso 1.  
Aspecto blanquecino difuso del cabello con persistencia del color de cejas y pestañas.

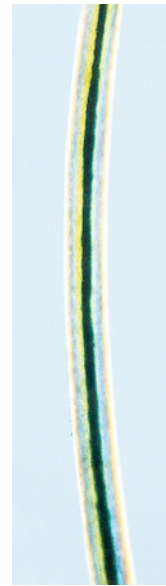

FIG. 2.—Caso 1.  
Tallo piloso envuelto completamente por un material cilíndrico.

tal, ya que se pueden encontrar hasta en el 61,6% de las niñas escolares del distrito chino de Chengdu (5).

Según el tipo del material que envuelve al pelo, las vainas peripilares se pueden clasificar en paraqueratósicas o no (tabla I).

### Vainas peripilares paraqueratósicas

Es el tipo más frecuente (6). Generalmente son secundarias a trastornos paraqueratósicos del cuero cabelludo. En adultos se observan en las siguientes entidades, por orden decreciente: psoriasis, pitiriasis simple, dermatitis seborreica, pitiriasis esteatoide y

liquen plano pilar (4, 6). En niños se puede observar además de en las citadas enfermedades en la tiña del cuero cabelludo, aunque su frecuencia es escasa (6).

Delmonte y cols. (4) encontraron en una paciente de 16 años vainas peripilares en los bordes de placas de pseudopelada de Brocq. Por localizarse sólo en los bordes, donde los pelos son fácilmente extraíbles, los autores sugieren que podría ser un signo de progresión de la enfermedad. También se han descrito en los bordes de placas de alopecia areata (7).

Estas vainas están compuestas por escamas paraqueratósicas. Es una queratina imperfecta o anormal que caracteriza a muchas dermatosis inflamatorias (6).

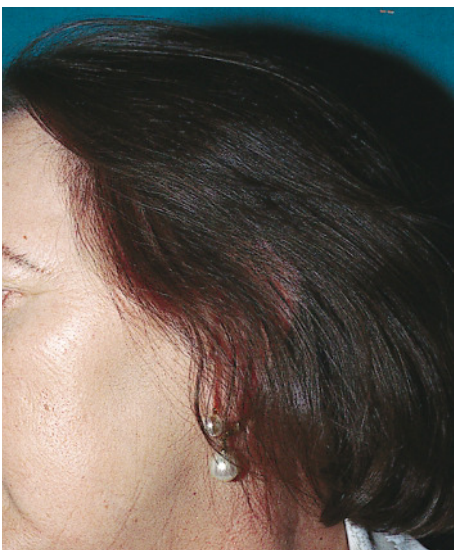

FIG. 3.—Caso 1. Cabello del color original al año de seguimiento

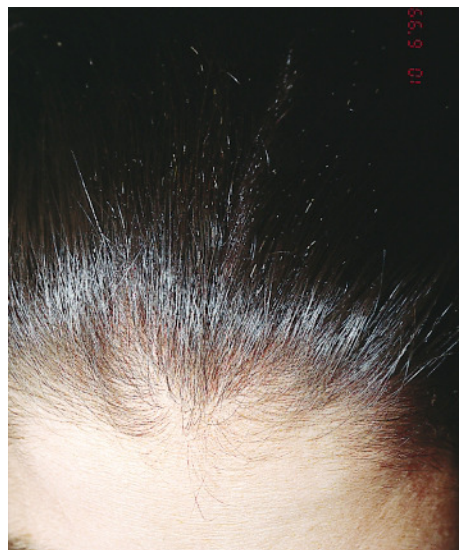


FIG. 4.—Caso 2. Las vainas peripilares se encuentran principalmente en la línea de implantación pilosa frontotemporal.



FIG. 5.  
Caso 2.  
Tallo piloso envuelto por varios segmentos de material no paraqueratósico.

**TABLA I: CLASIFICACIÓN DE LAS VAINAS PERIPILARES****Paraqueratósicas**

- Procedentes de la vaina interna.
- Procedentes de la vaina externa.
- Mixtas.
- Procedentes de la epidermis.

**No paraqueratósicas**

- Micóticas.
- Bacterianas.
- Artefactas.

Según Kligman (3), la paraqueratosis del infundíbulo folicular por un trastorno de su queratinización, que denominó «comedones paraqueratósicos», se continuaría con la vaina epitelial interna del folículo. Progresivamente formaría un tapón folicular que sería arrastrado por el crecimiento del pelo y no se descamaría como en condiciones normales, sino que se constituiría una vaina alrededor del pelo intermitente hasta que se formara de nuevo la queratina infundibular (8). Entre las características típicas de estas escamas paraqueratósicas cabe destacar que se pueden desplazar hacia arriba y abajo del tallo; que son irregulares en forma, longitud y profundidad; que suelen ser de color oscuro, y que pueden perforarla entre dos y cuatro tallos pilosos según el número de pelos que salgan de un infundíbulo folicular (6).

Según la procedencia de estas vainas paraqueratósicas se pueden clasificar en:

- *Procedentes de la vaina folicular interna.* Es el tipo más raro. Sólo se visualiza cuando se tiñe con 4-dimetilaminocinamaldehído (DACA) (10). La vaina folicular interna está compuesta por la cutícula y las capas de Huxley y Henle, que normalmente se desintegran antes de la desembocadura del conducto de la glándula sebácea.
- *Procedentes de la vaina folicular externa.* Sólo están compuestas por la vaina epitelial externa del folículo y no se tiñen con DACA. Al principio tienen una forma más cuadrada o rectangular que cilíndrica. Se suelen romper en fragmentos. Frecuentemente se asocian a trastornos paraqueratósicos del cuero cabelludo.
- *Mixtas.* Contienen vainas externas e internas, con una estructura similar a las de las vainas foliculares normales. Suelen ser tubulares o cilíndricas, pero en algunos casos se han visto con forma espiral. Se desplazan a lo largo del tallo piloso y se pueden desprender fácilmente con el peinado.
- *Procedentes de la epidermis.* Cualquier dermatitis muy escamosa puede formar escamas queratinizadas que se pueden separar de la epidermis

y de los orificios foliculares y desplazarse con el crecimiento del pelo. No se pueden extraer fácilmente del pelo sin romper algún fragmento. Suelen ser las vainas de mayor tamaño, generalmente más de 3 mm (9).

Como pruebas complementarias para el estudio de estos tipos de vainas peripilares se recomiendan:

- *Examen con luz de Wood.* Por el contenido en queratina, las vainas dan una fluorescencia positiva, pero no suele ser uniforme ni diagnóstica. La fluorescencia varía en intensidad y en color.
- *Examen histopatológico.* Suele ser normal, salvo que algunos folículos tienen algunas vainas foliculares que pueden protuir del folículo.
- *Tinción.* De las tinciones utilizadas, la que mejores resultados proporciona es la DACA al 1% (10). Esta solución reacciona con proteínas de la vaina epitelial interna folicular que contienen citrulina y determina una coloración roja. Sin embargo, el tallo y la vaina pilosa externa no reaccionan al carecer de esta proteína.

**Vainas peripilares no paraqueratósicas**

Son pelos envueltos en un material no queratósico. Así, pueden ser de naturaleza micótica, bacteriana o artefacta (9):

- *Vainas micóticas.* La piedra es un ejemplo de vainas pilosas de origen micótico.
- *Vainas bacterianas.* La tricomicosis axilar o pubiana lo es de bacterianas.
- *Vainas artefactas.* Cualquier sustancia extraña adherente es capaz de producir vainas pilosas artefactas (11). También se producen como consecuencia de tracción o tensión de los cabellos, aunque en estos casos es queratina peripilar.

**Vainas peripilares artefactas**

Normalmente no existen trastornos primarios del cuero cabelludo. Todas las vainas suelen ser similares en tamaño, forma y apariencia; están compuestas por masas de grandes escamas estrechamente adheridas unas a otras; suelen tener formas tubulares o en cilindros, y su longitud suele ser mayor que la anchura. Generalmente son de forma simétrica y de color translúcido.

Hasta ahora se han descrito pocos casos y fundamentalmente han sido mujeres, quizá los hombres no suelen usar champús ni otros compuestos capilares ricos en proteínas y acostumbran a llevar el cabello corto, con lo que el pelo no está sometido a tensiones mecánicas como las derivadas del uso del cepillado (4, 12). No obstante, también se ha sugerido una predisposición familiar o individual (3).

Igual que en el primer caso objeto de este trabajo, Taïeb y cols. (12) encontraron dos pacientes a las que los champús les produjeron presencia masiva de vainas peripilares artefactas. También el uso de sprays, acondicionadores, aceites o tintes para el pelo pueden producir este tipo de artefactos (1, 9, 11). Se debería a una acción química de estos productos cosméticos, que fijarían las vainas pilosas e impedirían su desintegración normal (15). No obstante, hasta donde sabemos, sería el primer caso de vainas pilosas rodeando la totalidad de los cabellos. La respuesta diagnóstica es la demostración de la relación causa-efecto, puesto que al dejar de utilizar el champú y emplear la loción queratolítica desaparecían las vainas.

Otro mecanismo de producción de las vainas artefactas sería la reacción del pelo a la tracción como el cepillado o el uso de peinados a tensión (4). En este caso las vainas pilosas se encontrarían en las zonas de máxima tracción por el peinado (5), es decir, en la región frontal de mujeres que se peinan con colas de caballo tal como sucedió en el segundo caso que se describe y en la línea media sagital de las que se peinan con dos trenzas. Debido a las fuerzas de tracción, las células de las vainas foliculares interna y externa tienden a inclinarse hacia la superficie cutánea con una hiperqueratosis ortoqueratósica resultante en el infundíbulo. Así, las células córneas rodean periódicamente el tallo piloso que emerge de la piel. También se han descrito en foliculitis por tracción, en las que existe una fractura del tallo, aunque no se explica la falta de desintegración de las membranas (11). Otros procesos con los que se relaciona pueden ser la tricotilomanía (13) y los traumas psicológicos (14).

Es importante reconocer esta modificación estructural del cabello por su fácil confusión con la pediculosis capitis, puesto que, además de que no suele responder al tratamiento de ésta, puede tener repercusiones psicológicas en paciente y familiares (16, 17). También hay que diferenciarlas de la piedra blanca, tricorrexis nudosa, triconudosis y vainas peripilares paraqueratósicas asociadas a trastornos primarios del cuero cabelludo como psoriasis, dermatitis seborreica, pitiriasis esteatoide y liquen plano, de la que se diferencian por la clínica y por las exploraciones complementarias (5, 8, 9, 13, 14). La diferencia fundamental es que los «nudos» de la triconudosis, tricomicosis y tricorrexis nudosa no se mueven libremente como lo hacen las vainas peripilares.

El tratamiento se hará con champús azufrados o lociones queratolíticas como las de ácido acético o tretinoína (1, 6, 12, 14), que actuarán a nivel de la zona infrainfundibular. También será útil el cepillado con peines de dientes finos, aunque si la tracción es la causa de este trastorno hay que evitar el cepillado enérgico y el peinado a tracción (5).

**Abstract.**—Peripilar hair casts are foreign material accretions encircling either the whole hair shaft a segment.

Two patients with artifactual peripilar non-parakeratotic hair casts are described, the first one due to the use of a shampoo; the second patient's hairstyle was a severely pulled-back ponytail. In both cases, the hair casts were eliminated with keratolytic lotions.

These hair casts have to be differentiated from pediculosis capitis. Their incidence may be higher than published. The first patient is to the best of our knowledge the first case of hair casts through the whole hair shaft.

*García-Hernández M<sup>a</sup>J, Camacho Martínez F. Artifactual peripilar casts. Actas Dermosifiliograf 2000;91:16-19.*

**Key words:** Hair casts. Keratin. Hair shaft.

## BIBLIOGRAFÍA

1. Camacho F. Displasias pilosas. Concepto y clasificación general de las displasias. En: Camacho F, Montagna W, eds. *Tricología. Enfermedades del folículo pilosebáceo*. Madrid: Aula Médica; 1996. p. 181-201.
2. Grindon J. Apeculiar affection of the hair-follicle. *J Cut Genitour in Dis* 1897;15:256-9.
3. Kligman AM. Hair casts: parakeratotic comedones of the scalp. *Arch Dermatol* 1957;75:509-11.
4. Delmonte S, Parodi A, Rebora A. Brocq's pseudopelade with hair casts. *Eur J Dermatol* 1997;7:529-30.
5. Zhang W. Epidemiological an aetiological studies on hair casts. *Clin Exp Dermatol* 1995;20:202-7.
6. Keipert JA. Hair casts. *Arch Dermatol* 1986;122:927-30.
7. Herman P. Peripilar casts. *Arch Dermatol Res* 1974;248:3210-7.
8. Marquina A, Aliaga A, Fortea JM, Vilata JJ. Vainas peripilares de queratina. *Actas Dermosifiliogr* 1973;269-74.
9. Scott JS, Roegnik HH. Hair casts: classification, staining characteristics and differential diagnosis. *J Am Acad Dermatol* 1983;8:27-32.
10. Baden HP, Kubilus J, Baden L. A stain for plucked anagen hairs. *J Am Acad Dermatol* 1979;1:121-2.
11. Scott MJ. Piedra-like artifacts. *Arch Dermatol* 1960;82:1003-5.
12. Taïeb A, Surlève-Bazeille JE, Maleville J. Hair casts. *Arch Dermatol* 1985;121:1009-13.
13. Crovato F, Rebora A, Crosti C. Hair casts. *Dermatologica* 1980;160:281-4.
14. Held JL, Bernstein RM. Hair casts or pseudonits acquired following psychological trauma. *Cutis* 1989;43:380-1.
15. Scott MJ. Peripilar keratin hair casts. *Arch Dermatol* 1959;79:654-5.
16. Kohn SR. Hair casts or pseudonits. *JAMA* 1977;238:2058-9.
17. Elston DM. What's eating you? *Pediculus humanus* (head louse and body louse). *Cutis* 1999;63:259-64.

