

CASOS BREVES

Hidradenitis palmoplantar idiopática

DOLORES SÁNCHEZ-AGUILAR, LUIS RODRÍGUEZ, ÁNGELES FLÓREZ, MERCEDES PEREIRO FERREIRÓS, JAIME TORIBIO

Cátedra de Dermatología. Hospital General de Galicia y Gil Casares. Clínico Universitario. Facultad de Medicina. Santiago de Compostela.

Resumen.—Una niña de nueve años, presentó en caras plantar y lateral de ambos pies varias lesiones eritematosas nodulares, dolorosas, acompañadas de fiebre. Refería ejercicio intenso en los días anteriores. Una biopsia mostró acúmulos de neutrófilos en torno a los ovillos sudoríparos y dentro de los conductos (*Actas Dermosifiliogr* 1999;90:378-380).

Palabras clave: Hidradenitis palmoplantar idiopática. Hidradenitis ecrina neutrofilica.

La hidradenitis palmoplantar idiopática (HPPI) fue descrita en 1994 (1) como una nueva entidad caracterizada por la presencia de lesiones nodulares dolorosas de aspecto inflamatorio, localizadas en las plantas, en pacientes en edad infantil, sin patología subyacente, y cuyos hallazgos histológicos eran muy similares a los descritos en la hidradenitis ecrina neutrofilica (HEN) (2).

Desde su publicación este cuadro clínico ha recibido diversas denominaciones en función de los diferentes hallazgos clínicos e histológicos encontrados: hidradenitis plantar idiopática (1), hidradenitis neutrofilica palmoplantar recidivante infantil (3), hidradenitis palmoplantar idiopática (4) e hidradenitis ecrina palmoplantar (5).

Presentamos una paciente de nueve años de edad con un cuadro de HPPI que evolucionó favorablemente sin recidivas.

DESCRIPCIÓN DEL CASO

Paciente de nueve años de edad, sin antecedentes personales ni familiares de interés, vista en nuestro Servicio por presentar desde hacía 48 horas, lesiones no-

dulares dolorosas, localizadas en ambas plantas. Se acompaña de fiebre termometrada de 38,1°C, sin otra sintomatología general. Refería ejercicio intenso los días previos al inicio del cuadro, con prolongados paseos.

En la exploración se apreciaron en cara plantar y lateral de ambos pies varias lesiones eritematosas, nodulares, de tamaño variable (Fig. 1), no se encontraron otros datos de interés.

Los exámenes complementarios realizados incluían: hemograma, glucemia, urea, creatinina, pruebas de función hepática, tiempo de protrombina, tiempo parcial de tromboplastina, proteinograma, recuento de inmunoglobulinas, alfa 1 antitripsina y ANAs, fueron normales o negativos, únicamente presentó una VSG elevada, de 194 mm en la primera hora. Los estudios microbiológicos, serología de Citomegalovirus, herpes y luética fueron negativos.

Se tomó biopsia de una de las lesiones nodulares; el estudio histopatológico mostró un intenso infiltrado inflamatorio constituido fundamentalmente por polimorfonucleares neutrófilos (PMN), localizado alrededor de las glándulas sudoríparas ecrinas, tanto en la porción del ovillo como en el conducto (Fig. 2). En las proximidades del ovillo se observaban en algunas zonas abscesos de neutrófilos; asimismo, se apreciaban acúmulos de PMN en el interior del conducto (Fig. 3). En dermis superficial y profunda había un infiltrado inflamatorio perivascular, constituido por linfocitos y neutrófilos, en algunas áreas con extravasación de hematíes; no se observó necrosis de las células endoteliales, degeneración fibrinoide o leucocitoclasia. No se

Correspondencia: Dra. Dolores Sánchez-Aguilar. Departamento de Dermatología. Facultad de Medicina. San Francisco, s/n. 15705 Santiago de Compostela.

Aceptado el 17 de mayo de 1999.

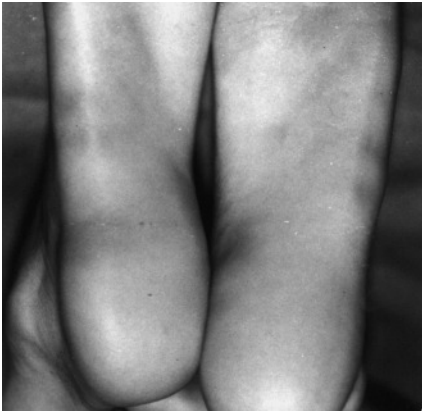

FIG. 1.—Lesiones nodulares eritematosas, de tamaño variable, de aspecto inflamatorio en planta y cara lateral de pie.

apreciaron cambios degenerativos, picnosis o necrosis del epitelio ductal, ni datos de siringometaplasia escamosa.

La paciente fue tratada con ibuprofeno, con regresión en una semana de las lesiones sin dejar secuelas ni presentar recidivas posteriores.

DISCUSIÓN

La HEN fue descrita por Harrist y cols. en 1982 (2), en pacientes afectados de una leucemia mieloide aguda, que estaban recibiendo tratamiento quimioterápico. Posteriormente se publicaron casos similares asociados al uso de diversos quimioterápicos (6), neoplasias (7), infecciones (8, 9) y VIH (10).

Manganoni y cols. (11), en 1994, aportaron un caso de HEN en una mujer joven y sana. Ese mismo año

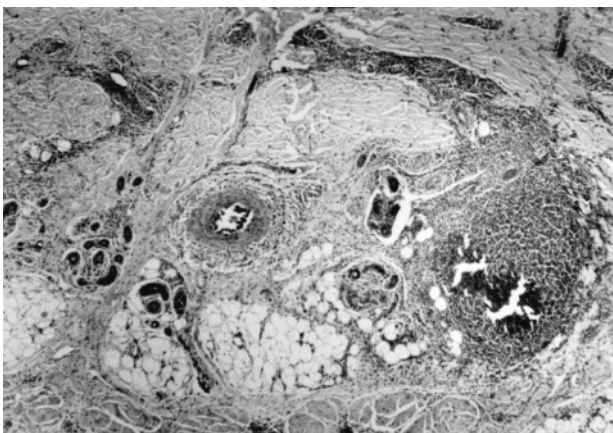


FIG. 2.—Infiltrado inflamatorio constituido fundamentalmente por polimorfonucleares neutrófilos, localizado alrededor de una glándula sudorípara ecrina (HE \times 100).

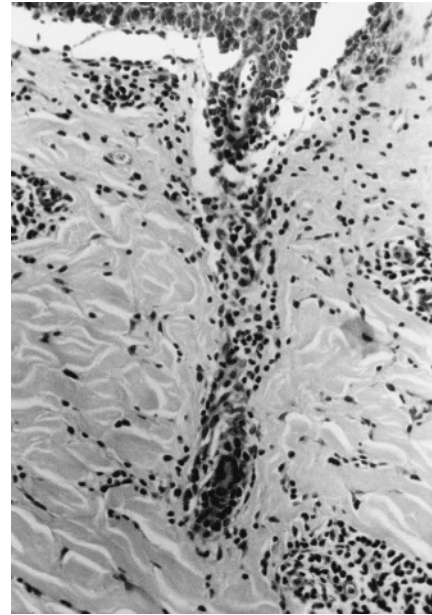


FIG. 3.—Neutrófilos en el interior del conducto sudoríparo (HE \times 200).

Stahr y cols. (1) publicaron seis casos de HPPI, como una forma de HEN que afectaba a niños y adultos jóvenes sin patología previa ni antecedentes de ingesta medicamentosa. En todos los casos las lesiones se localizaban exclusivamente en las plantas. En las descripciones previas de HEN las lesiones asentaban en diversas zonas de la superficie cutánea, tronco, área facial y extremidades, siendo la afectación de las plantas poco frecuente y en ningún caso como única localización (12).

Descripciones posteriores de nuevos casos con afectación de palmas y plantas (3, 4), la han individualizado como una nueva entidad distinta de la HEN, pero íntimamente relacionadas, proponiéndose como término más adecuado el de HPPI (4).

Las lesiones tienden a regresar en un período variable, aproximadamente tres semanas (13), sin secuelas y no es infrecuente que los pacientes presenten más de un episodio (1, 3, 4, 13).

Los hallazgos histopatológicos de la HPPI son similares a los encontrados en la HEN salvo la ausencia de siringometaplasia escamosa del conducto ecrino, hallazgo frecuente en la HEN y ausente en la HPPI y la presencia de abscesos de neutrófilos en la proximidad del ovillo glandular que sólo se observa en la HPPI (1, 4).

Es frecuente encontrar un infiltrado inflamatorio perivascular, en ocasiones acompañado de extravasación de hematíes; en ningún caso se ha observado necrosis de las células endoteliales, degeneración fibrinoide ni leucocitoclasia.

La presencia de PMN en el interior del conducto es un dato muy característico, pero no está presente en todas las ocasiones (4); en nuestro caso sí se observaban. Otro aspecto inconstante es la presencia de cambios degenerativos y necrosis de las células del epitelio ductal; en nuestro caso no pudimos ver estas alteraciones al igual que en el caso de Buenzo y cols. (4).

Los principales diagnósticos diferenciales se plantean con la urticaria plantar idiopática y con el eritema nudoso plantar infantil. En ambas entidades las lesiones asientan en las plantas y afectan a niños. La urticaria plantar idiopática se caracteriza por la aparición de lesiones recurrentes, no pruriginosas, que surgen varias horas después de una intensa actividad física. Los hallazgos histológicos sugieren una urticaria neutrofílica por presión, no habiéndose descrito la afectación de las glándulas sudoríparas ecninas (14). En el eritema nudoso plantar infantil la histología es de una paniculitis septal (15, 16).

Muchos pacientes no requieren ningún tratamiento, aunque se han empleado corticoides (1, 3, 4), antibióticos (1) y AINES (5). Simon y cols. en la serie más amplia publicada hasta el momento encuentran que de 22 pacientes estudiados, 16 no precisaron tratamiento, sugiriendo que los AINES son la terapéutica más indicada para aliviar la sintomatología subjetiva (13).

Las lesiones regresaron, en nuestro caso, en una semana con ibuprofeno, para aliviar la sintomatología subjetiva y como antitérmico, no presentando recidivas posteriores.

La patogenia de la HPPI es desconocida; algunos autores sugieren la posibilidad de que un traumatismo mecánico o térmico pudiera inducir la ruptura de las glándulas ecninas; la salida de su contenido a la dermis podría activar diversas citocinas con capacidad de atraer los PMN (3, 13). Esta teoría se ve favorecida por el antecedente de ejercicio físico intenso referido en algunas publicaciones (3, 13), y también observado en nuestro caso. Landau y cols. (5) sugieren que la excesiva sudoración relacionada con el ejercicio podría jugar un papel en la patogenia del proceso.

La HPPI es probablemente más frecuente de lo publicado en la literatura; su carácter transitorio y el hecho de afectar a pacientes en edad infantil hace que en muchas ocasiones no se efectúen estudios histopatológicos, lo cual dificulta la correcta filiación del cuadro.

Abstract.—A 9-year-old girl presented with erythematous, nodular, tender lesions on the plantar and lateral aspects of the feet, and fever. He referred hard physical exercise in the last few days. A biopsy specimen showed polymorphonuclear

leucocytes both around eccrine coils and within ducts.

Sánchez-Aguilar D, Rodríguez L, Flórez A, Pereiro Ferreirós M, Toribio J. Idiopathic palmoplantar hidradenitis. Actas Dermosifiliogr 1999;90:378-380.

Key words: Idiopathic palmoplantar hidradenitis. Neutrophilic eccrine hidradenitis.

BIBLIOGRAFÍA

1. Stahr BJ, Cooper PH, Caputo RV. Idiopathic plantar hidradenitis: a neutrophilic eccrine hidradenitis occurring primarily in children. *J Cutan Pathol* 1994;21:289-96.
2. Harrist TJ, Fine JD, Berman RS, Murphy GF, Mihm MC Jr. Neutrophilic eccrine hidradenitis. *Arch Dermatol* 1982;118:263-6.
3. Rabinowitz LG, Cintra ML, Hood AF, Esterly NB. Recurrent palmoplantar neutrophilic hidradenitis in children. *Arch Dermatol* 1995;131:817-20.
4. Buenzo GF, Requena L, Fraga Fernández J, García Díez A, Fernández Herrera JM. Idiopathic palmoplantar hidradenitis. *Am J Dermatopathol* 1996;18:413-6.
5. Landau M, Metzker A, Gat A, Ben-Amitai D, Brenner S. Palmoplantar eccrine hidradenitis: three new cases and review. *Pediatric Dermatol* 1998;15:97-102.
6. Beutner KR, Packman CH, Markowitch W. Neutrophilic eccrine hidradenitis associated with Hodgkin's disease and chemotherapy: a case report. *Arch Dermatol* 1986;122:809-11.
7. Pierson JC, Helm TN, Taylor JS, Elston DM, Tuthill RJ. Neutrophilic eccrine hidradenitis heralding the onset of acute myelogenous leukemia. *Arch Dermatol* 1993;129:791-2.
8. Moreno A, Barnadas MA, Ravella A, Moragas JM. Infectious eccrine hidradenitis in a patient undergoing hemodialysis. *Arch Dermatol* 1985;121:1106-7.
9. Allegue F, Racamora A, Martín-González M, Alonso ML, Ledo A. Infectious eccrine hidradenitis. *J Am Acad Dermatol* 1990;22:1119-20.
10. Bañouls J, Silvestre JF, Betloch I. Neutrophilic eccrine hidradenitis in an HIV-infected patient. *Int J Dermatol* 1996;35:651-2.
11. Manganoni AM, Facchetti F, Gavazzoni R, Marocolo D, De Panfilis G. Neutrophilic eccrine hidradenitis in a healthy woman. *Dermatology* 1994;189:211-2.
12. Moisson YF, Arctingi S, Piquier L, Reygagne P, Dubertret L. Hidredénite eccrine neutrophilique. *Ann Dermatol Venerol* 1992;119:605-11.
13. Simon M, Cremer H, Driersch P. Idiopathic recurrent palmoplantar hidradenitis in children. *Arch Dermatol* 1998;134:76-9.
14. Metzker A, Brodsky F. Traumatic plantar urticaria: an unrecognized entity? *J Am Acad Dermatol* 1988;18:144-6.
15. Hern AE, Shwayder TA. Unilateral plantar erythema nodosum. *J Am Acad Dermatol* 1992;26:259-60.
16. Suárez SM, Paller AS. Plantar erythema nodosum: cases in two children. *Arch Dermatol* 1993;129:259-60.

Eritrodermia ictiosiforme congénita ampollosa: a propósito de un caso

NURIA ROMERO MALDONADO, ESTHER DÍEZ RECIO, ANTONIO HARTO CASTAÑO

Servicio de Dermatología. Hospital Ramón y Cajal. Carretera de Colmenar, km 9,100. Madrid.

Resumen.—Un niño de ocho años, sin antecedentes familiares, mostraba hiperqueratosis verrucosa amarillenta generalizada salvo palmas y plantas. La cara estaba ligeramente afectada y en cuero cabelludo tenía gruesas escamas. El cuadro comenzó a las pocas horas de nacer como una eritrodermia ampollosa. La biopsia mostró una hiperqueratosis epidermolítica (*Actas Dermosifiliogr* 1999;90:381-383).

Palabras clave: Eritrodermia ictiosiforme congénita ampollosa. Hiperqueratosis verrucosa. Hiperqueratosis epidermolítica. Retinoides.

La eritrodermia ictiosiforme congénita ampollosa (EICA) o hiperqueratosis epidermolítica generalizada es una rara forma de ictiosis que se presenta durante el período neonatal en forma de eritrodermia ampollosa que evoluciona lentamente hacia la formación de una hiperqueratosis verrucosa que persiste durante toda la vida (1-5).

DESCRIPCIÓN DEL CASO

Un niño de ocho años, sin antecedentes familiares de interés, fue remitido a nuestro Servicio en abril de 1998 por una hiperqueratosis verrucosa generalizada con escamas de coloración amarillenta. El cuadro se había iniciado pocas horas después de nacer en forma de una eritrodermia ampollosa. La biopsia cutánea tomada entonces fue informada como hiperqueratosis epidermolítica. A lo largo del primer año de vida tanto el eritema como la formación de vesículas fueron disminuyendo. A los dos años, comenzaron a aparecer placas de descamación verrucosa que rápidamente se generalizaron. Por este motivo inició tratamiento con etretinato a dosis de 0,5 mg/kg/día, el cual se suspendió seis meses después por decisión familiar, a pesar de una leve mejoría de los síntomas.

En la exploración, el paciente presentaba un nivel intelectual adecuado para su edad con un discreto re-

traso del desarrollo estaturoponderal. El resto del examen físico estaba dentro de límites normales. La exploración dermatológica mostraba una hiperqueratosis verrucosa amarillenta generalizada que apenas respetaba áreas de piel normal (Fig. 1). La cara sólo estaba afectada discretamente y las palmas, plantas, uñas y mucosas estaban libres de lesiones. En el cuero cabelludo aparecían escamas amarillentas grandes gruesas y untuosas (Fig. 2).

Los estudios hematológicos de rutina, el sedimento urinario y la serie ósea fueron normales.

Se practicó una biopsia cutánea que mostraba hiperqueratosis, papilomatosis con acantosis, vacuolización de las células de la capa granulosa y gránulos gruesos de queratohialina bajo la capa córnea (Fig. 3).

Se inició tratamiento con 0,5 mg/kg/día de acitretín por vía oral junto con queratolíticos y emolientes, lográndose una rápida e importante mejoría de las lesiones cutáneas. La tolerancia de la medicación ha sido buena desde el punto de vista clínico y analítico, por lo que el paciente continúa con la misma dosis de acitretín cinco meses después de haber iniciado el tratamiento.

DISCUSIÓN

La EICA es una rara genodermatosis en la que sólo se encuentra historia familiar positiva en el 50% de los casos. En éstos, el patrón de herencia es de tipo autosómico dominante (6). El resto son casos esporádicos y se interpretan como nuevas mutaciones (4). En la revisión de ocho pacientes con EICA efectuada por

Correspondencia: Nuria Romero Maldonado. Carretera de Canillas, 76. 28043 Madrid.

Aceptado el 17 de mayo de 1999.

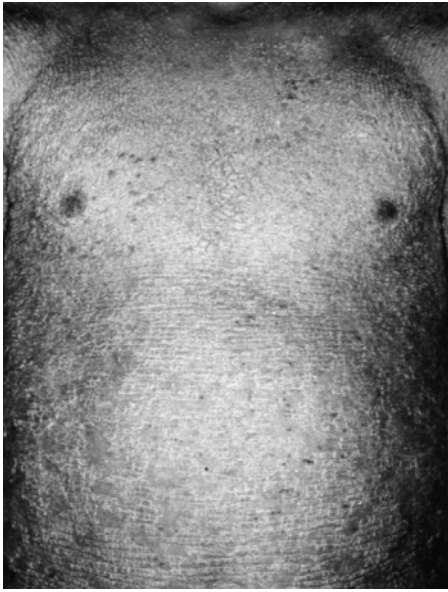


FIG. 1.—Hiperqueratosis verrucosa generalizada.

Burkhardt Pérez y cols. sólo uno de los casos tenía antecedentes familiares (7).

Clínicamente se caracteriza por la presencia en el nacimiento o poco tiempo después, de un eritema generalizado con formación de ampollas y erosiones localizadas sobre todo en áreas de roce (1, 2, 5). Tanto el eritema como la vesiculación van desapareciendo progresivamente a lo largo del primer año de vida, siendo sustituidos por escamas grandes y oscuras a menudo verrucosas (1). Éstas son más intensas en pliegues de flexión, codos y rodillas y persisten durante toda la vida. No obstante, en el 20% de los pacientes continúa la formación de ampollas durante la edad adulta (1, 2, 8). Es frecuente cierto grado de queratodermia palmoplantar, pero el pelo, las uñas, las mucosas y las glándulas sudoríparas están respetadas. Sin embargo, la afectación del cuero cabelludo puede causar descamación espesa y seborrea (9). No se han descrito alteraciones sistémicas asociadas a la EICA, aunque debido al elevado riesgo de sepsis y de desequilibrios hidroelectrolíticos existe una alta morbi-mortalidad durante el período neonatal (1). Las infecciones son habituales y contribuyen a la producción de un olor desagradable por sobrecrecimiento bacteriano (9).

La imagen histopatológica de esta enfermedad es característica y la diferencia del resto de las ictiosis (10). Consiste en un engrosamiento pronunciado de las porciones media y superior del estrato de Malpighio con presencia de gránulos de queratohialina grandes, basófilos e irregulares (9-11). Cuando se forman ampollas éstas son de localización intraepidérmica. Ultraestructuralmente hay una pérdida del patrón normal de

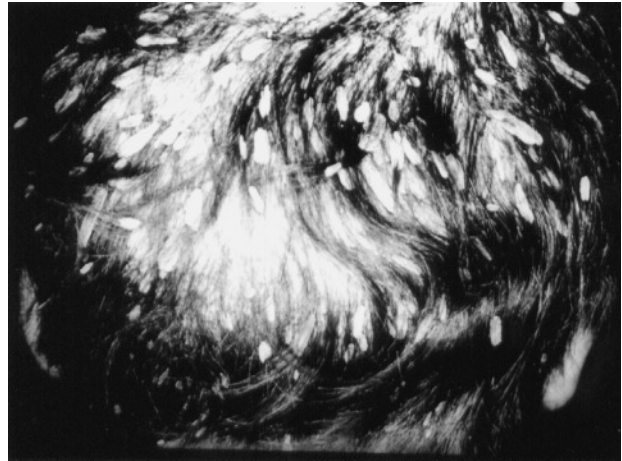


FIG. 2.—Descamación untuosa en cuero cabelludo.

los tonofilamentos y una disminución en el contacto de los desmosomas (12). Se ha demostrado una hiperproliferación de los queratinocitos con un aumento de su actividad mitótica y múltiples alteraciones en su diferenciación. Sin embargo, la imagen histológica conocida como hiperqueratosis epidermolítica no es específica de este trastorno, y se ha descrito también en otras enfermedades como el nevo epidérmico lineal, alguna queratodermia palmoplantar y de forma incidental en nevos comedonianos, acantomas solitarios, epitelomas basocelulares y queratosis seborreicas (10, 13). Se han descrito casos de EICA en hijos de pacientes afectados de un nevo epidérmico epidermolítico, tal vez por mosaicismos gonadales en los genes responsables de la enfermedad (14). La EICA se debe a mutaciones en los genes de las queratinas suprabasales 1 y 10 (genes KRT1 y KRT10), y hasta la fecha, se han identificado

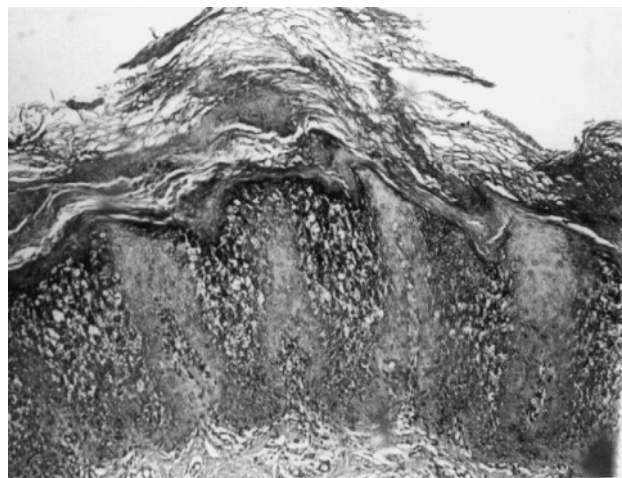


FIG. 3.—Hiperqueratosis laminar e hipergranulosis con degeneración clara de las células granulosas.

diversas mutaciones puntuales, que actúan mediante un mecanismo de dominancia negativa (15). La identificación de estas mutaciones permite realizar el diagnóstico prenatal de la EICA mediante análisis del ADN, aunque también puede efectuarse un diagnóstico a las 19 semanas de gestación tras valorar las alteraciones citoesqueléticas de la epidermis del feto mediante biopsia fetal (16).

El tratamiento de la enfermedad a menudo es insatisfactorio. Habitualmente se emplean emolientes, queratolíticos y retinoides orales (1). El empleo de acitretín a la dosis de 0,5-1 mg/kg/día es útil para el tratamiento de las áreas hiperqueratósicas, pero es necesario establecer períodos de descanso dado que su empleo en niños se asocia con varios efectos secundarios. Los más importantes incluirían el cierre epifisario prematuro con detención del desarrollo óseo y el síndrome de hiperostosis esquelética idiopática (17). El mecanismo de acción del acitretín en estos procesos no está aclarado del todo, aunque se sabe que modifica la expresión de determinadas enzimas y proteínas epidérmicas (18) y disminuye la cohesión de las células epiteliales. Este último mecanismo de acción sería responsable del aumento de formación de ampollas en la EICA a pesar de su efecto beneficioso sobre la hiperqueratosis (19).

Abstract.—An 8-year-old boy without family history, showed yellowish verrucous generalized hyperkeratosis except on the palms and soles. The face was slightly affected and there was thick scaling on the scalp. The condition had started as a bullow erythroderma a few hours after birth. Histopathology showed epidermolytic hyperkeratosis.

Romero Maldonado N, Díez Recio E, Harto Castaño A. Bullous congenital ichthyosiform erythroderma: a case report. Actas Dermosifiliogr 1999;90:381-383.

Key words: Epidermolytic hyperkeratosis. Bullous congenital ichthyosiform erythroderma. Verrucous hyperkeratosis. Retinoids.

BIBLIOGRAFÍA

- Shwayder T, Ott F. All about ichthyosis. *Pediatr Clin North Am* 1991;38:861-85.
- Griffiths WAD, Leigh IM, Marks R. Disorders of keratinization. En: Rook A, Wilkinson DS, Ebling FJG, Champion RH, Burton JL (eds.). *Textbook of Dermatology* 5.^a ed. Boston: Blackwell Scientific Publications INC, 1992;2:1325-90.
- Rand RE, Baden HP. The ichthyoses: a review. *J Am Acad Dermatol* 1983;8:285-305.
- García Pérez A. Eritrodermia ictiosiforme congénita ampollosa. *Monogr Dermatolo* 1991;4:57-63.
- Pujol Montcusi JA, López Garde DJ, Gorgojo López M, López Barrantes V, González Medeiro I, Zambrano Zambrano A. Hiperqueratosis epidermolítica. A propósito de dos observaciones. *Actas Dermosifiliogr* 1992;83:293-99.
- Golbus MS, Sagebiel RW, Filly RA, Gindhart TD, Hall JG. Prenatal diagnosis of congenital bullous ichthyosiform erythroderma (epidermolytic hyperkeratosis) by fetal skin biopsy. *N Engl Med* 1980;302:93-5.
- Burkhardt Pérez MP, Naranjo Sintés R, Linares Solano J, Pérez Burkhardt JL. Eritrodermia congénita ictiosiforme ampollosa: estudio clínico, histológico y ultraestructural. *Actas Dermosifiliogr* 1988;79:486-92.
- Phillips SB, Baden HP. Dermatitis ictiosiforme. En: Fitzpatrick TB, Eisen AZ, Wolff K, Freedberg IM, Austen KF (eds.). *Dermatología en Medicina General* 4.^a ed. Argentina: Panamericana 1997;1:559-72.
- Lanigan SW, Cotterill JA, Reid WA. Widespread crusted plaques and a history of blisters. Bullous ichthyosiform erythroderma. *Arch Dermatol* 1989;125:1417-20.
- Lever WF, Schaumburg-Lever. Histopatología de la piel 7.^a de Argentina Inter-Médica 1991;63-97.
- Ackerman AB. Histopathologic concept of epidermolytic hyperkeratosis. *Arch Dermatol* 1970;102:253-9.
- Wilgram GF, Caulfield JB. An electron microscopic study of epidermolytic hyperkeratosis. *Arch Dermatol* 1996;94:127-43.
- Williams ML. The ichthyoses, pathogenesis and prenatal diagnosis: a review of recent advances. *Pediatr Dermatol* 1983;1:1-24.
- Nazzaro V, Ermacora E, Santucci B, Caputo R. Epidermolytic hyperkeratosis: generalized form in children for parents with systematized linear form. *Br J Dermatol* 1990;122:417-22.
- Ishida-Yamamoto A, McGrath JA, Judge MR, Leight IM, Lane EB, Eady RAJ. Selective involvement of keratins K1 and K10 in the cytoskeletal abnormality of epidermolytic hyperkeratosis (bullous congenital ichthyosiform erythroderma). *J Invest Dermatol* 1992;99:19-26.
- Eady RAJ, Gunner DB, Carbone LD, Bricarelli FD, Gosden CM, Rodeck CH. Prenatal diagnosis of bullous ichthyosiform erythroderma: detection of tonofilaments clumps in fetal epidermal and aniotic fluid cells. *J Med Gen* 1986;23:46-51.
- Prendiville J, Bingham EA, Burrows D. Premature epiphyseal closure: a complication of etretinate therapy in children. *J Am Acad Dermatol* 1986;15:1259.
- Peña C, García J, Unamuno P. Ictiosis laminar: revisión y aportaciones recientes. *Piel* 1997;12:128-37.
- El-Ramly M, Zachariae H. Long-term oral treatment of two pronounced ichthyotic conditions: lamellar ichthyosis and epidermolytic hyperkeratosis with the aromatic retinoid, Tigason (RO 10-9359). *Acta Derm Venereol (Stockh)* 1983;63:452-6.

Eritema nudoso asociado a infección por *Ascaris lumbricoides*

SANTIAGO DE PAZ ARRANZ, ANTONIO PÉREZ PIMIENTO, MARCELA SANTAOLALLA MONTOYA, ALBERTO TRAMPAL GONZÁLEZ, MATILDE RODRÍGUEZ MOSQUERA

Servicio de Alergia. Clínica Puerta de Hierro. Madrid.

Resumen.—El eritema nudoso es una de las paniculitis más frecuentes; se ha asociado a muchos y diferentes factores etiológicos. Presentamos un caso de eritema nudoso asociado a infección por *Ascaris lumbricoides*, helmintiasis de distribución mundial hasta ahora no relacionada con el desarrollo de eritema nudoso. Pensamos que el despistaje de la infección por *Ascaris lumbricoides* en algunos casos de eritema nudoso debería tenerse en cuenta debido a la prevalencia en nuestro medio (*Actas Dermosifiliogr* 1999;90:384-385).

Palabras clave: Eritema nudoso. Parásitos. *Ascaris lumbricoides*.

La ascariasis o infección por el nematodo intestinal *Ascaris lumbricoides* constituye una parasitación de distribución mundial con importantes implicaciones sociales y económicas (1). La infección se suele adquirir por transmisión feco-oral al transportarse los huevos del parásito a través de las manos contaminadas o al ingerir alimentos de origen vegetal contaminados (2). Suele cursar de forma asintomática durante el período digestivo de su ciclo larvario, produciendo ocasionalmente síntomas de tipo obstructivo, si el número de parásitos es elevado (1, 3). Debido a su migración sistémica, durante la fase pulmonar puede originar patología respiratoria, bien sea como respuesta inmunológica frente a la parasitación (infiltrados pulmonares eosinofílicos con asma bronquial o «síndrome PIE o síndrome de Loeffler») o por afectación local como obstrucciones mecánicas del tracto respiratorio superior, sobreinfecciones bacterianas o el desarrollo de hiperreactividad bronquial inespecífica (1).

A nivel cutáneo, la infección por *Ascaris lumbricoides* se ha asociado como causa de prurito generalizado, flebitis y cuadros de urticaria y/o angioedema recurrentes (4).

DESCRIPCIÓN DEL CASO

Mujer de 32 años de raza negra, natural de Santo Domingo (país que no visitaba desde hacía nueve años), sin antecedentes médicos de interés, salvo reacción adversa medicamentosa en el contexto de una interven-

ción quirúrgica diez años antes. En 1997, durante la realización de un estudio por alergia a medicamentos presentó unas cifras de IgE total muy elevadas (superiores a 2.000 U/ml) sin clínica de enfermedad atópica ni sistémica asociada en ese momento, pese a lo cual fue motivo de una búsqueda etiológica. La paciente no estaba sometida a ningún tratamiento médico en esos momentos. Una semana después, la paciente presentó de forma aguda, nódulos eritematovioláceos dolorosos en cara anterior de ambas piernas, tobillos, muslo izquierdo, dorso de mano izquierda y dedos de ambas manos, acompañados de sensación de malestar general, artromialgias, febrícula y molestias faríngeas. El cuadro fue interpretado como un eritema nudoso, instaurándose tratamiento con ácido acetilsalicílico (500 mg cada ocho horas), cediendo el cuadro en una semana.

En el transcurso del cuadro cutáneo se halló una eosinofilia en sangre periférica ($0,79 \times 10^9$ eos/L), sin otras alteraciones hematológicas. La VSG fue normal, al igual que los valores de calcio plasmático y el sedimento de orina. La radiografía de tórax no presentaba alteraciones. Se realizaron cuantificación de inmunoglobulinas y espectro electroforético, intradermorreacción de Mantoux, antígeno carcinoembrionario, anticuerpos anti-nucleares, factor reumatoide, hemocultivos y un exudado faríngeo, resultando normales. Las determinaciones de IgE específica por método CAP System FEIA (Pharmacia Diagnostics, Uppsala, Suecia) frente a *Anisakis simplex*, *Equinococcus* y *Ascaris*, fueron positivas para este último (clase 2), y la búsqueda en fresco de parásitos y huevos en heces mediante recogida seriada por triplicado, demostró *Ascaris lumbricoides* en la segunda tanda de recogida.

Correspondencia: Santiago de Paz Arranz. Servicio de Alergia. Clínica Puerta de Hierro. San Martín de Porres, 4. 28035 Madrid.

Aceptado el 17 de mayo de 1999.

La paciente fue tratada con mebendazol (200 mg cada 12 horas durante tres días consecutivos), observándose una disminución en las cifras de IgE total (851 U/ml), no así en las de IgE específica. No se detectaron parásitos en posteriores exámenes coprológicos. No se observaron recidivas en los seis meses posteriores a la resolución del cuadro cutáneo.

DISCUSIÓN

El eritema nudoso es una paniculitis cutánea reactiva, que afecta sobre todo a mujeres jóvenes, caracterizada por lesiones inflamatorias y dolorosas, habitualmente localizadas en superficies de extensión de extremidades inferiores, pudiendo afectar a las superiores (5). El mecanismo etiopatogénico es desconocido, aunque se postula un mecanismo inmunológico posiblemente de tipo III, según la clasificación de Coombs y Gell, en función de los hallazgos histológicos donde se observan depósitos de IgM y C₃ en las paredes vasculares (6).

Se han descrito múltiples causas que pueden provocar brotes de eritema nudoso tales como fármacos, enfermedades sistémicas como la sarcoidosis, tumores, trastornos hematológicos y gastrointestinales, infecciones (bacterianas, micóticas y víricas) y situaciones especiales como el embarazo, estimándose que alrededor del 30% de los casos, según las series, serían idiopáticos (7-9).

En definitiva presentamos un caso de eritema nudoso asociado a infección por *Ascaris lumbricoides*, hecho hasta ahora infrecuentemente descrito como causa de eritema nudoso, al igual que ocurre en el resto de parasitosis (9), a excepción de algún caso asociado a infección por *Equinococcus* (10), *Giardia lamblia*, (11), *Entamoeba histolytica* (11), *Toxoplasmosis* (12) y en aquellas que conllevan una respuesta inmunológica mediada por inmunocomplejos. Del mismo modo, representa una manifestación clínica excepcional de la infección por *Ascaris lumbricoides*, ya que hasta ahora sólo se había implicado a éste en entidades clínicas que provocaran una respuesta inmunológica a través de la síntesis de anticuerpos IgE; por tanto, parece aconsejable incluir el despistaje de una infección por *Ascaris lumbricoides*, así como por otros parásitos, en los casos de eritema nudoso de etiología incierta dada la presencia casi constante de parasitosis en todo el mundo, prestando especial atención a las prevalentes en España.

Abstract.—Erythema nodosum is the most frequent panniculitis and it has been associated to many and

different etiological factors. We report a case of erythema nodosum associated with *Ascaris lumbricoides* infection, a helminthic infection of global distribution that has not been associated previously with erythema nodosum. We believe that investigation for *Ascaris lumbricoides* infection in some cases of erythema nodosum should be taken into account due to the prevalence of that parasite in our environment.

De Paz Arranz S, Pérez Pimiento A, Santaolalla Montoya M, Trampal González A, Rodríguez Mosquera M. Erythema nodosum associated with Ascaris lumbricoides infection. Actas Dermosifiliogr 1999;90:384-385.

Key words: Erythema nodosum. Parasites. *Ascaris lumbricoides*.

BIBLIOGRAFÍA

1. Sarinas PS, Chitkara RK. Ascariasis and Hookworm. *Semin Respir Infect* 1997;12:130-7.
2. Liu L, Weller PF. Parasitic diseases: Strongyloidiasis and other intestinal nematode infections. *Inf Dis Clin North Am* 1993;7:655-82.
3. Khuroo MS. Ascariasis. *Gastroenterol Clin North Am* 1996;25:553-77.
4. Mateo JM, Pelta R, Rubio M. A propósito de un caso de urticaria recidivante asociada a paralización por *Ascaris lumbricoides*. *Rev Esp Alergol Inmunol Clin* 1992;7:181-5.
5. Valks R, Peñas PF, Bris JM, Sánchez J, Daudén E, García Díez A. Eritema nudoso y enfermedad de Crohn. *Actas Dermosifiliogr* 1995;86:163-7.
6. Castells A. Aspectos inmunológicos de otras enfermedades cutáneas. En Losada E y cols. Editores. *Tratado de Alergología e Inmunología Clínica. Alergología clínica III* tomo V, ed. Luzán, Madrid;1986:290-2.
7. Atanes A, Gómez N, Aspe B, De Toro J, Grana J, Sánchez JM y cols. Eritema nudoso: estudio de 160 casos. *Med Clin Barc* 1991;96:169-72.
8. Artola E, Gorrotxategui P, López F, Guerrero R, Unanue G, Palacio M y cols. Eritema nudoso en pacientes pediátricos. Un estudio de 22 casos. *An Esp Pediatr* 1993;39:191-3.
9. Fernandes NC, Maceira J, Muniz M. Erythema nodosum: prospective study of 32 cases. *Rev Inst Med Trop Sao Paulo* 1994;36:507-13.
10. Cabeza F, Simal E, Mur M, Villalba M. Eritema nudoso como primera manifestación de hidatidosis. *Rev Clin Esp* 1991;188:267-8.
11. Harries AD, Taylor J. Erythema nodosum associated with invasive amoebiasis and giardiasis. *Br J Dermatol* 1986;114:394.
12. Longmore H. Toxoplasmosis and erythema nodosum. *British Medical Journal* 1977;1:490.

Carcinoma basocelular múltiple tras radioterapia

LUIS BARCALA, ANTONIO TORRELO, INMACULADA PRADA*, IMELDA G. MEDIERO*, ANTONIO ZAMBRANO

Servicio de Dermatología y Anatomía Patológica*. Hospital del Niño Jesús. Madrid.

Resumen.—Un niño de 14 años desarrolló ocho carcinomas basocelulares en cabeza y cuello, 10 años después de ser tratado por un ependimoma con ciguría, quimioterapia y radioterapia (*Actas Dermosifiliogr* 1999;90:386-388).

Palabras clave: Carcinoma basocelular. Pubertad.

El carcinoma basocelular es el tumor epitelial maligno más frecuente, con una cifra cercana al 60% de las neoplasias cutáneas (1). Es un tumor que aparece generalmente en adultos de mediana y avanzada edad, ocurriendo el 75% de los casos por encima de los 40 años (2). En niños y adultos jóvenes es mucho más raro (3), y suelen asociarse a diversas genodermatosis como xerodermia pigmentosa (4), albinismo (4), síndrome de Gorlin (5), síndrome de Rombo (6) o síndrome de Bazex (7) nevo sebáceo de Jadassohn (8), cicatrices por quemadura (9), arsenicismo (10) y radioterapia previa (11), o bien aparecen *de novo* (12-14).

Describimos el caso de un paciente de 14 años que presentó ocho carcinomas basocelulares en cuero cabelludo y cuello, con antecedente de radioterapia craneo-espinal, 10 años antes de aparecerle estas lesiones.

DESCRIPCIÓN DEL CASO

Un varón de 14 años acudió al Servicio de Dermatología por presentar una lesión de 0,5 mm de diámetro, de pocos meses de evolución en la sien derecha. A los 4 años de edad, el paciente fue diagnosticado de un ependimoma ténporo-parietal derecho grado III, que fue tratado quirúrgicamente con resección subtotal del tumor e implantación de una válvula de derivación ventrículo-peritoneal. Posteriormente se le administró poliquimioterapia con vincristina, predni-

sona, CCNU, procarbacin, hidroxiurea, cisplatino, arabinósido-citosina y ciclofosfamida-metotrexate-5 fluorouracilo, en seis ciclos, así como radioterapia craneo-espinal a volumen holocraneal de 2.340 cGy, y espinal de 2.520 cGy. Como consecuencia del tratamiento el paciente presentó secuelas clínicas de epilepsia parcial, hipoacusia, ceguera del ojo izquierdo, déficit de secreción de GH con retraso del crecimiento, hipotiroidismo y episodios de secreción inadecuada de ADH.

En abril de 1998, el paciente fue valorado por presentar una lesión en la sien derecha (Fig. 1), que se mantuvo en observación. En octubre del mismo año aparecieron otras dos, una en cuero cabelludo y otra supraclavicular derecha, de aspecto eritematoso-desquamativo, ligeramente ulceradas, con un borde perlado y brillante, sugestivas clínicamente de carcinomas basocelulares. Un mes más tarde, se descubrieron tres nuevas lesiones, de carácter similar, una en cuero cabelludo y dos en cara lateral derecha del cuello. En enero de 1999, han aparecido otras dos lesiones similares en cuero cabelludo. No se observaron anomalías como *pits* palmo-plantares, alteraciones faciales u óseas, quistes mandibulares o atrofodermia folicular.

Se practicó extirpación de las seis primeras lesiones y el diagnóstico histopatológico fue, en todos los casos, de carcinoma basocelular (Fig. 2).

DISCUSIÓN

Cuando en un paciente joven se diagnostica un carcinoma basocelular, siempre debemos descartar la asociación del mismo con aquellas causas predisponentes más frecuentes. En el caso de nuestro paciente no se evidenció ninguna relación clínica ni hereditaria que orientase hacia un síndrome de Gorlin, de Bazex

Correspondencia: Dr. Antonio Torrelo. Servicio de Dermatología. Hospital del Niño Jesús. Menéndez Pelayo, 65. 28009 Madrid.

Aceptado el 17 de mayo de 1999.

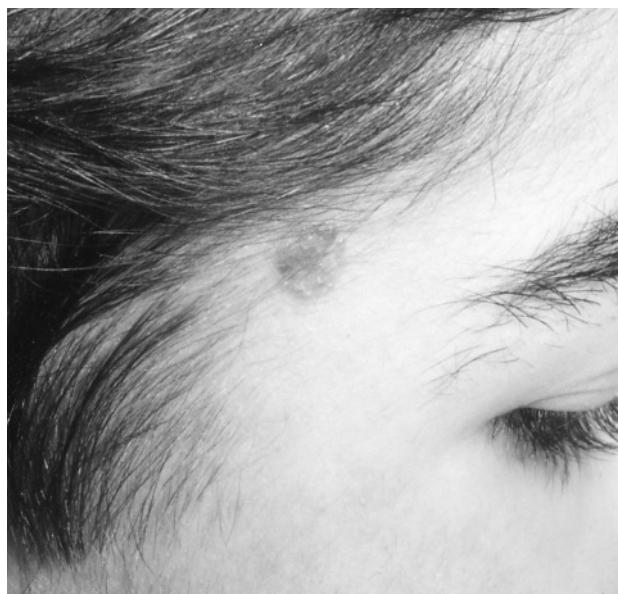

FIG. 1.—Carcinoma basocelular en la sien.

o de Rombo. Asimismo era evidente la ausencia de albinismo, xerodermia pigmentosa, nevo sebáceo de Jadassohn, y otros procesos asociados a carcinomas basocelulares. Sin embargo, en nuestro paciente existía un antecedente de radioterapia, 10 años atrás a consecuencia de un proceso expansivo intracraneal.

La aparición de carcinomas basocelulares tras radioterapia se conoce desde hace años, aunque casi siempre se han referido a sujetos adultos. En un estudio (15) de 368 pacientes adultos radiados, se observó el desarrollo de carcinomas basocelulares en todos ellos. En niños los casos publicados tras radioterapia son muy escasos. Una serie (16), que estudia 390.000 piezas recibidas en 40 años, nos habla de 85 carcinomas basocelulares en pacientes jóvenes de 6 a 19 años, de los cuales 40 aparecieron *de novo*, y sólo uno de ellos tenía antecedentes de radioterapia. Según nuestros informes, se han publicado 12 casos de carcinoma basocelulares postirradiación en niños, cuatro de los cuales ocurrieron en niños con leucemia linfocítica aguda (4, 11, 17, 18), seis tras radiar hemangiomas (16, 19-23), uno tras un astrocitoma (11) y uno tras una hiperplasia tímica (24).

En la génesis de los carcinomas basocelulares postirradiación influyen una serie de factores (4), como la dosis total de radiación acumulada, el régimen terapéutico que se administra al paciente (siendo más perjudiciales dosis intermedias o bajas en largos períodos de tiempo que dosis altas en menos tiempo), el fototipo cutáneo, sobre todo los tipos I y II, la exposición concomitante a otros carcinógenos como los ra-

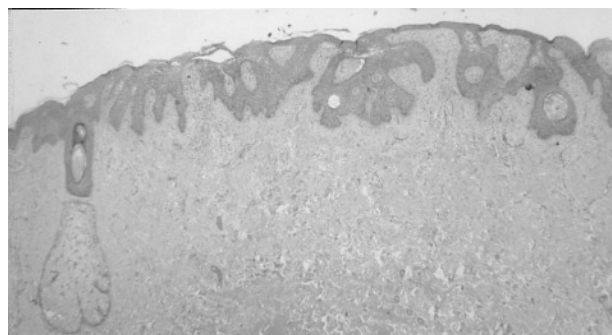


FIG. 2.—Nódulos tumorales de células basaloideas con empalizada periférica «colgando» de la epidermis.

yos ultravioleta y la edad de exposición, elevándose mucho el riesgo cuanto menor es ésta. La edad no sólo es un factor de riesgo para la génesis del carcinoma, sino que parece que, a menor edad, menor va a ser el tiempo de latencia necesario para que aparezca el carcinoma y, mientras en adultos se habla de una latencia media de 21 años (15), en niños estos períodos se reducen a intervalos de tres a cinco años (11), o incluso de seis meses a tres años, como ocurre en el síndrome de Gorlin (5) después de radiar los meduloblastomas que se asocian a él.

El seguimiento de estos pacientes debe ser continuado y mantenerse durante muchos años, ya que es probable que aparezcan nuevos carcinomas (25, 26), y esta probabilidad es aún mayor si el paciente es menor de 35 años (27) o cuando el número de lesiones iniciales supera la unidad (28). Además, debemos extremar los cuidados preventivos como el uso de pantallas solares (29) y otras medidas de protección frente a la radiación ultravioleta y la luz solar, que hacen aumentar el riesgo de sufrir carcinomas.

Abstract.—A 14-year-old boy developed eight basal cell carcinomas on the head and neck 10 years after treatment with surgery, chemotherapy and radiotherapy for an ependymoma.

Barcala L, Torrelo A, Prada I, G. Mediero I, Zambrano A. Multiple basal cell carcinoma after radiation therapy. Actas Dermosifiliogr 1999;90:386-388.

Key words: Basal cell carcinoma. Puberty.

BIBLIOGRAFÍA

1. Armijo M. Carcinomas basocelulares. En: Armijo M, Camacho F. Tratado de Dermatología 2.^a ed. Madrid. Grupo Aula Médica, S. A. 1988:455-65.

2. López Estebanz, De Pablo Martín P. Tumores anexiales: En: Iglesias L. Tratado de Dermatología 1.ª ed. Madrid. Ed. Luzán, 1994:901-27.
3. Murray JE, Cannon B. Basal cell cancer in children and young adults. *N Engl J Med* 1960;262:440-3.
4. García Silva J, Velasco Benito JA, Peña Penabad C, Armijo M. Basal cell carcinoma in a girl after cobalt irradiation to the cranium for acute lymphoblastic leukemia: Case report and literature review. *Pediatr Dermatol* 1996;13:54-7.
5. Howell JB, Dallas MD. Nevoid basal cell carcinoma syndrome. Profile and genetic environmental factors in oncogenesis. *J Am Acad Dermatol* 1984;11:98-104.
6. Michaelson G, Olsson E, Westermarck P. The Rombo Syndrome: A familial disorder with vermiculate atrophoderma, milia, hypotricosis, trichoepitheliomas, basal cell carcinomas and peripheral vasodilatation with cyanosis. *Acta Derm Venereol* 1981;61:497-503.
7. Viksnins P, Berlin A. Follicular atrophoderma and basal cell carcinoma: The Bazex syndrome. *Arch Dermatol* 1977;113:948-51.
8. Milstone EB, Helwig EB. Basal cell carcinoma in children. *Arch Dermatol* 1973;108:523-7.
9. Botvinick I, Mehregan AH, Weissman F. Morphea-like basal cell carcinoma in a child. *Arch Dermatol* 1967;95:67-8.
10. Lindelöf B, Sigurgeirsson B, Wallberg P, Eklund G. Occurrence of other malignancies in 1973 patients with basal cell carcinoma. *J Am Acad Dermatol* 1991;25:245-8.
11. Dinehart SM, Anthony JL, Pollack SV. Basal cell carcinoma in young patients after irradiation for childhood malignancy. *Med Pediatr Oncol* 1991;19:508-10.
12. Comstock J, Hansen RC, Korc A. Basal cell carcinoma in a 12 years old boy. *Pediatrics* 1990;86:460-3.
13. Price MA, Goldberg LH, Levy ML. Juvenile basal cell carcinoma. *Ediatr Dermatol* 1994;11:176-7.
14. Koch SE, Miller SJ. Basal cell carcinoma in a teenage boy. *Clin Pediatr* 1997;36:113-4.
15. Martin H, Strong E, Spiro RH. Radiation induced skin cancer of the head and neck. *Cancer* 1970;25:61-71.
16. Rahbari H, Mehregan AH. Basal cell epithelioma (carcinoma) in children and teenagers. *Cancer* 1982;49:350-3.
17. Whitmore SE, Greer KE. Multiple neck papules in a child with acute lymphocytic leukemia. *Arch Dermatol* 1990;126:102-5.
18. Yoshihara T, Ikuta H, Hibi S, Todo S, Imashuku S. Second cutaneous neoplasms after acute lymphoblastic leukemia in childhood. *Int J Hematol* 1993;59:67-71.
19. Rogers J. Rodent ulcer following thorium X therapy. *Br J Dermatol* 1954;66:31.
20. Prassas N. Épithélioma basocellulaire et intermédiaire apparus sur une radiumdermite datant de 13 ans. *Bull Soc F Dermatol Syphiligr* 1957;64:142-3.
21. Stein HL, Webster GV. Basal cell carcinoma in children. *Am J Surg* 1958;96:445-7.
22. Courtemanche AD. Thorium X induced basal cell carcinoma. A case report. *Br J Plas Surg* 1961;14:254-7.
23. Maron H. Basaliom bei kinder. *Derm Wschr* 1963;147:545-50.
24. Scharnagel IM, Pack GT. Multiple basal cell epitheliomas in a 5 years old child. *Am J Dis Child* 1949;77:647-51.
25. Robinson JK. Risk of developing another basal cell carcinoma. A 5 years prospective study. *Cancer* 1987;60:118-20.
26. Karagas MR, Stukel TA, Greenberg ER, Baron JA, Mott LA, Stern RS. Risk of subsequent basal cell carcinoma of the skin among patients with prior skin cancer. *JAMA* 1992;267:3305-10.
27. Leffel DJ, Headington JT, Wong DS, Swanson NA. Aggressive-growth basal cell carcinoma in young adults. *Arch Dermatol* 1991;127:1663-7.
28. Epstein E. Value of follow-up after treatment of basal cell carcinoma. *Arch Dermatol* 1973;108:798-800.
29. Stern RS, Weinstein ML, Baker SG. Risk reduction for melanoma skin cancer with childhood sunscreen use. *Arch Dermatol* 1986;122:537-45.