

CASOS BREVES

Alopecia frontal fibrosa postmenopáusica: una variante de liquen plano folicular de localización peculiar

P. ESCALONILLA, M. L. SORIANO, R. GRILLI, M. C. FARIÑA, L. MARTÍN, L. REQUENA, A. DE CASTRO
Departamento de Dermatología. Fundación Jiménez Díaz. Universidad Autónoma. Madrid.

Resumen.—La alopecia frontal fibrosa postmenopáusica fue descrita por Kossard en 1994 como una entidad clínicamente característica que histopatológicamente era indistinguible del liquen plano folicular. Presentamos el caso de una mujer de 58 años con alopecia cicatricial en borde frontotemporal del cuero cabelludo y cejas. Histológicamente se observó un liquen plano folicular (*Actas Dermosifiliogr* 1999;90:185-187).

Palabras clave: Alopecia cicatricial postmenopáusica. Menopausia. Liquen plano folicular.

INTRODUCCIÓN

Las alopecias cicatriciales se caracterizan por la desaparición de los folículos pilosebáceos y su sustitución por un tracto fibroso residual. La clasificación de las alopecias cicatriciales es etiológica y según el momento de presentación se pueden subdividir en congénitas y adquiridas. Una de las más frecuentes alopecias cicatriciales adquiridas es la producida por el liquen plano folicular. Recientemente se ha descrito una peculiar variedad clínica de liquen plano folicular, denominada alopecia frontal fibrosa postmenopáusica (1, 2). Presentamos un caso de esta nueva variante de liquen plano.

DESCRIPCIÓN

Mujer de 58 años con antecedentes de hepatitis crónica por virus C, que consultó por alopecia en región frontotemporal de dos años de evolución. La paciente había comenzado la menopausia a los 49 años y no recibía terapia hormonal sustitutiva. En la exploración se observaba una disminución importante de la densidad del cabello en las regiones frontal y temporal del

cuero cabelludo (Fig. 1), asociada con un ligero eritema perifolicular e hiperqueratosis en los orificios foliculares existentes. Destacaba también la ausencia completa de tallos pilosos en las cejas sin signos de fibrosis a la palpación.

En el estudio histopatológico se observó una disminución de la densidad de folículos pilosebáceos y un infiltrado perifolicular localizado preferentemente alrededor del istmo e infundíbulo foliculares (Fig. 2). En algunas zonas se apreciaban los tractos fibrosos residuales tras la desaparición de los folículos. Los queratinocitos del epitelio folicular eran de citoplasma amplio y eosinófilo y se observaba hipergranulosis en algunos infundíbulos.

Otras pruebas complementarias realizadas incluyeron un hemograma que fue normal, bioquímica sanguínea con GOT 236 U/L, GPT 343 U/L, TSH y T₄ normal, Anti DNA y ANAs negativos, niveles de testosterona de 5 ng/dL (normal < 100 ng/dl), niveles de testosterona libre de 0,0 pg/dl (normal 2-5 pg/dl), niveles de androstenediona de 0,5 ng/dl (normal 85-275 ng/dl).

DISCUSIÓN

La alopecia frontal fibrosa postmenopáusica (AFFP) fue descrita originalmente en 1994 por Kossard (1) como una forma peculiar de alopecia cicatricial que aparece en mujeres en edad menopáusica y afecta inicialmente a la región frontal, pero posteriormente progresa en dirección frontotemporoparietal.

Correspondencia: P. Escalonilla. Departamento de Dermatología. Fundación Jiménez Díaz. Avda. Reyes Católicos, 2. 28040 Madrid.

Aceptado el 11 de enero de 1999.

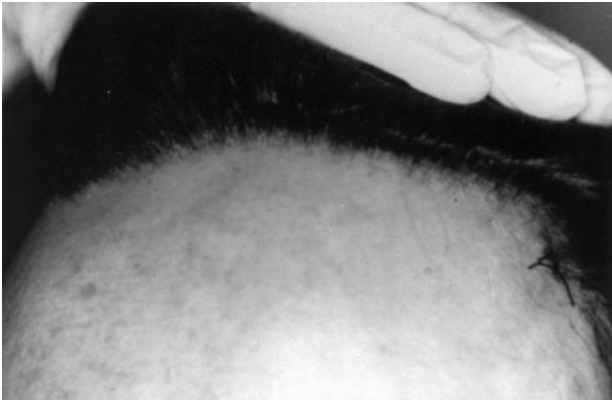

FIG. 1.—Disminución de la densidad del cabello localizada exclusivamente en las regiones frontal y temporal del cuero cabelludo.

Histopatológicamente se encuentran los hallazgos típicos del liquen plano folicular, por lo que posteriormente este mismo autor ha clasificado la AFFP como una variante de liquen plano folicular localizado en la región frontal (2), a pesar de la ausencia de lesiones de liquen plano en el resto de la piel, anejos o mucosas.

La AFFP aparece en mujeres adultas entre 49 y 83 años, generalmente para que sea evidente deben transcurrir entre uno y diez años. De forma simétrica y bilateral se observa una disminución de la densidad de folículos pilosos en las áreas fronto-temporoparietales, así como un componente cicatricial caracterizado por la pérdida de orificios foliculares localizados en la línea de implantación del cuero cabelludo, por lo que el proceso simula una alopecia androgénica. Un signo clínico característico consiste en que el área alopécica presenta una coloración más pálida que el resto de la piel de la frente que habitualmente muestra daño actínico.

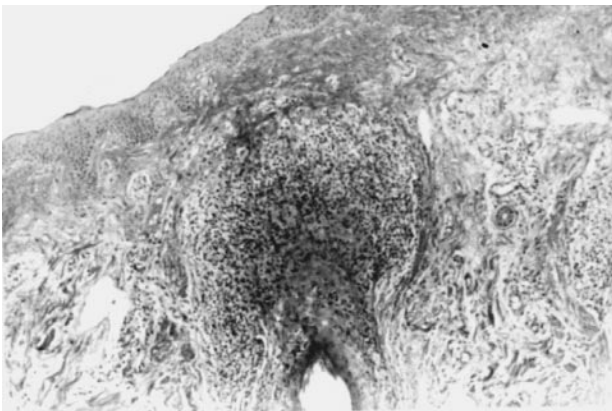


FIG. 2.—Los folículos pilosebáceos existentes presentaban un infiltrado inflamatorio perifolicular localizado alrededor del istmo e infundíbulo foliculares.

Los orificios foliculares presentan tapones hiperqueratósicos y eritema perifolicular en la zona de transición de la alopecia con el resto del cuero cabelludo. Otro dato característico es la disminución de la densidad pilosa o ausencia de pelos en las cejas (1, 2).

Los estudios histopatológicos evidencian un infiltrado linfocitario perifolicular localizado alrededor del istmo e infundíbulo foliculares, asociando una fibrosis concéntrica perifolicular. En algunos infundíbulos foliculares se puede observar una hiperqueratoris ortoqueratósica. La epidermis y dermis interfolicular están respetadas. La vaina radicular externa del epitelio folicular muestra signos de degeneración vacuolar de su capa basal y queratinocitos necróticos aislados. No se evidencian signos inflamatorios en el segmento inferior del folículo, la glándula sebácea ni en la hipodermis (1, 2). Únicamente se ha realizado biopsia de la ceja en una paciente, evidenciándose un intenso infiltrado inflamatorio, con células plasmáticas, en la porción alta del folículo pilosebáceo (2).

En base a los signos clínicos e histológicos se ha propuesto que esta peculiar forma de alopecia cicatricial forme parte del espectro clinicopatológico del liquen plano folicular (3, 4), con la peculiaridad de no presentar un patrón de alopecia parcheada y la ausencia de lesiones de liquen plano en el resto de la superficie cutánea (2). En cuanto a los hallazgos histopatológicos, aunque se han propuesto algunos pequeños detalles para diferenciar la AFFP del liquen plano folicular, como son la ausencia de hipergranulosis infundibular y el menor tamaño de los queratinocitos (5), lo cierto es que la histopatología de esta variante de alopecia cicatricial es muy similar a la del liquen plano pilar.

Otras pruebas complementarias realizadas, incluyendo niveles de hormonas tiroideas, andrógenos y títulos de anticuerpos antinucleares no han demostrado anomalías (2).

El diagnóstico diferencial debe establecerse con otras alopecias cicatriciales, incluyendo la del lupus eritematoso discoide o la *pseudopelada* de Brocq (6, 7), que aún se discute si es una entidad específica o el estadio final de diversas alopecias cicatriciales. También se debe hacer el diagnóstico diferencial con la alopecia androgénica, que no presenta signos de hiperqueratosis ni eritema perifolicular en el borde activo (8).

La evolución de la AFFP es lenta y progresiva hacia la pérdida definitiva de folículos pilosos en el área frontal y temporal. Se han intentado tratamientos con corticoides orales, corticoides tópicos, cloroquina, iso-

tretinoína oral, ácido retinoico tópico, minoxidil al 2% pero ninguno de ellos ha conseguido alterar el curso de esta alopecia, aunque el uso de corticoides orales y antipalúdicos parece enlentecer la evolución del proceso (2).

Abstract.—Postmenopausal frontal fibrosing alopecia was originally described by Kossard in 1994 as a clinically distinctive entity with histopathology indistinguishable from that of lichen planopilaris. We present the case of a 58-year-old woman with scarring alopecia on the frontotemporal border of the scalp and both eyebrows. Histopathology showed lichen planopilaris.

Escalonilla P, Soriano ML, Grilli R, Fariña FC, Martín L, Requena L, De Castro A. Postmenopausal frontal fibrosing alopecia: a variant of lichen planus pilaris with peculiar localization. Actas Dermosifiliogr 1999;90:185-187.

Key words: Scarring alopecia. Menopause. Lichen planopilaris.

BIBLIOGRAFÍA

1. Kossard S. Postmenopausal frontal fibrosing alopecia. *Arch Dermatol* 1994;130:770-4.
2. Kossard S, Lee M, Wilkinson B. Postmenopausal frontal fibrosing alopecia: a frontal variant of lichen planopilaris. *J Am Acad Dermatol* 1997;36:59-66.
3. Matta U, Kibbi AG, Khattar J, Salman S, Zaynoun S. Lichen planopilaris: a clinicopathologic study. *J Am Acad Dermatol* 1990;22:594-8.
4. Mehregan D, Van Hale H, Muller S. Lichen planopilaris: clinical and pathologic study of forty-five patients. *J Am Acad Dermatol* 1992;27:935-42.
5. Ackerman AB, Chongchitnant N, Sánchez J y cols. Histologic diagnosis of inflammatory skin diseases. 2.ª ed. Baltimore: Williams & Wilkins, 1997:502-7.
6. Silvers D, Bruce E. Pseudopelada of Brocq is lichen planopilaris: report of four cases that support this nosology. *Cutis* 1993;51:99-105.
7. Dawber R. What is pseudopelada? *Clin Exp Dermatol* 1992;17:305-6.
8. Venning V, Dawber R. Patterned androgenic alopecia in women. *J Am Acad Dermatol* 1988;18:1073-7.

Edema sólido facial persistente asociado a acné vulgar: tratamiento con corticoides sistémicos

NATALIA HERNÁNDEZ-CANO, RAÚL DE LUCAS LAGUNA, TERESA E. LÁZARO CANTALEJO, MATÍAS MAYOR ARENAL, ISABEL BURÓN ÁLVAREZ, MARIANO CASADO JIMÉNEZ

Servicio de Dermatología. Hospital Universitario La Paz. Universidad Autónoma de Madrid.

Resumen.—Una mujer de 23 años de edad con historia de acné vulgar desde los 18 años, consultó por un cuadro de edema sólido persistente en la región centrorfacial, de dos meses de evolución. Había recibido tratamiento, sin respuesta, con antibióticos sistémicos y tópicos. Después de un mes de tratamiento con prednisona oral (1 mg/ kg/ día) y masaje linfático, el edema se resolvió. Después de tres años de seguimiento, no se han observado recurrencias. (*Actas Dermosifiliogr* 1999;90:187-190).

Palabras clave: Edema sólido facial. Acné. Corticoides.

El edema facial ha sido descrito como asociación o como complicación de diferentes cuadros clínicos, pudiendo aparecer en el contexto de enfermedades con-

génitas, infecciones, procesos neoplásicos o inflamatorios (tabla I) (1). Una complicación del acné vulgar, raramente vista y poco descrita es el edema sólido facial persistente (ESFP), para el cual se han utilizado variadas modalidades terapéuticas con diversos resultados.

Describimos un caso de ESFP asociado a acné vulgar, tratado con corticoides orales con excelente respuesta.

Correspondencia: Mariano Casado Jiménez. Servicio de Dermatología. Hospital Universitario La Paz. P.º de la Castellana, 261. 28046 Madrid.

Aceptado el 20 de enero de 1999.

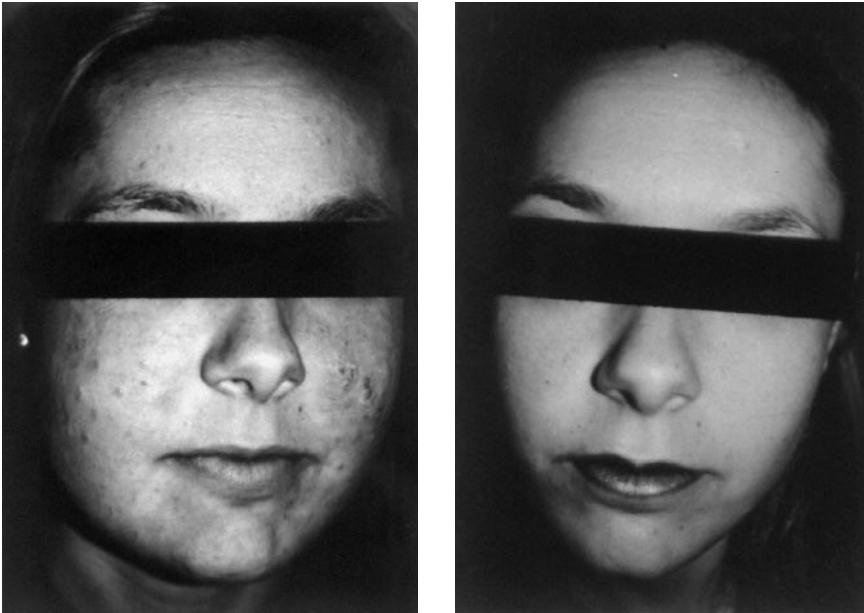

FIG. 1.—(Izquierda). Acné vulgar moderado, acompañado de edema sólido localizado en ambas mejillas y mentón. (Derecha). Resolución completa del edema sin signos de recidiva a los tres años de seguimiento.

DESCRIPCIÓN DEL CASO

Mujer de 23 años, con historia de acné papulopústulo de cinco años de evolución, tratado habitualmente con antibióticos tópicos y sistémicos, que fue remitida a nuestro servicio por un cuadro de edema de ambas mejillas y mentón, de aparición brusca en los dos meses previos y desarrollo progresivo hasta el momento de la consulta. Había recibido tratamiento sistémico con aciclovir, ciprofloxacino, amoxicilina-clavulánico y antibióticos tópicos sin mejoría.

A la exploración presentaba edema de consistencia dura, asintomático, de límites mal definidos, sin signos inflamatorios locales, localizado fundamentalmente en ambas mejillas y mentón. Además, presentaba lesiones papulosas, pustulosas y quísticas distribuidas en mejillas, mentón y frente (Fig. 1, izquierda).

Las pruebas analíticas realizadas en varias ocasiones fueron siempre normales, incluyendo hemograma, bioquímica, análisis de orina, velocidad de sedimentación eritrocitaria, serologías de hepatitis B y sífilis, PCR, inmunoglobulinas, complemento, anticuerpos antinucleares, factor reumatoide, hormonas (tiroideas, cortisol, ACTH, gonadotropinas, testosterona y sulfato de dehidroepiandrosterona) y parásitos en heces. No se encontraron signos relevantes en las radiografías de senos paranasales ni en la de tórax.

El cuadro clínico nos planteó el diagnóstico de ESFP asociado a acné vulgar, e iniciamos tratamiento con corticoides orales (prednisona 1 mg/ kg/ día) y masaje linfático, con resolución completa de las lesiones al mes

TABLA I*: CAUSAS MÁS FRECUENTES DE EDEMA FACIAL

Congénitas:
Hemiatrofia facial
Hiperostosis cortical infantil
Síndrome de Apert
Síndrome de McCune-Albright
Síndrome de Hurler
Síndrome de Sturge-Weber
Infecciosas:
Erisipelas
Mononucleosis
Herpes zoster
Lepra
Tuberculosis (lupus vulgar)
Triquinosis
Inflamatorias:
Rosácea
Acné vulgar
Lupus eritematoso
Sarcoidosis (síndrome de Heerfordt)
Dermatitis de contacto
Angioedema
Síndrome de Melkersson-Rosenthal
Paniculitis
Malignas:
Angiosarcoma
Linfoma
Linfosarcoma
Micosis fungoide
Leucemia (particularmente leucemia linfática crónica)
Miscelánea:
Amiloidosis
Escleromixedema
Síndrome de la vena cava superior

* [Modificada de (1)].

de iniciar el tratamiento. Después de tres años de seguimiento, el proceso no ha recidivado (Fig. 1, derecha).

DISCUSIÓN

El ESFP ha sido descrito como rara complicación de un acné leve-moderado, de dos a cinco años de evolución, apareciendo en adultos jóvenes de ambos sexos. Se caracteriza por la tumefacción sólida y persistente de la zona centrofacial, sin descamación ni signo de la fóvea, oscilando su tiempo de evolución desde varios meses (2,3), a pocos años (4-9), no involucionando espontáneamente.

No existe correlación entre el curso clínico del acné y el edema. Si bien no se acompaña de sintomatología subjetiva reseñable, la deformidad estética que origina en pacientes de esta edad, puede dar lugar a problemas psicológicos importantes.

Aunque plantea en primer lugar el diagnóstico diferencial con erisipela estreptocócica, otros procesos causantes de edema facial deben ser descartados (tabla I).

El diagnóstico del ESFP es fundamentalmente clínico. Sólo en algunos de los casos descritos se ha realizado estudio histológico en el que se observa un edema moderado-intenso en dermis media y profunda, vasos linfáticos y sanguíneos dilatados, y ocasionalmente un infiltrado linfocitario, de localización perivascular (1-3, 5, 8, 9). En uno de los casos se halló además un notable aumento del número de mastocitos (7). No suelen encontrarse granulomas ni cuerpos extraños, aunque se ha descrito un caso donde estos se describen, pudiendo corresponder a restos de *Demodex folliculorum* (5). En dos pacientes el estudio histológico no reveló ninguna alteración (1, 2). Nuestra paciente rechazó la realización de biopsia cutánea.

La patogenia del ESFP es actualmente desconocida. Se ha especulado que la inflamación crónica existente en el acné es capaz de producir una «celulitis limitada» y en consecuencia un progresivo edema facial, análogo al sólido de las piernas, secundario a celulitis recurrentes en el contexto de la insuficiencia venosa crónica (1, 3-5). Sin embargo, este edema no está estrictamente asociado a las formas severas o inflamatorias del acné. La falta de respuesta a antibióticos sistémicos contradice la etiología bacteriana. No hay evidencia cierta sobre el origen alérgico (1, 9), los traumatismos previos (1, 4) ni sobre los factores genéticos (2).

El tratamiento es tan variado como insatisfactorio e incluye, además de numerosos fármacos, la radioterapia (1). Han sido utilizados los derivados del ácido

retinoico: isotretinoína sola (a dosis de 1 mg/ kg/ día), con mejoría parcial del edema (4,7), o asociada a clofazimina (3) o ketotifeno (9), con aceptable respuesta en ambos casos. La mejoría en estos pacientes puede explicarse por el papel de estos fármacos como estimuladores de la función macrofágica y la fagocitosis, actuando como mediadores en la respuesta inmunológica (3). El masaje linfático también ha sido utilizado como coadyuvante de estos tratamientos, disminuyendo el edema residual. Los corticoides sistémicos pueden ser útiles en la inflamación, resultando eficaces durante el tratamiento aunque con recidiva del proceso al retirarlos (2, 5, 6, 10).

Para terminar, destacamos de nuestro caso: a) el diagnóstico, que fue realizado transcurrido poco tiempo desde el inicio del proceso, mucho más precozmente de lo descrito en la literatura (media aproximada de dos años); b) a consecuencia de ello, la rápida mejoría obtenida tras el tratamiento; y c) después de un seguimiento de tres años la paciente no ha presentado recidivas. En consecuencia, debemos tener presente la existencia de este proceso como posible complicación del acné vulgar, ya que un diagnóstico y tratamiento precoces acortarán de forma importante el tiempo de evolución.

Abstract.—A 23-year-old woman suffering from acne vulgaris since the age of 18, was referred to us because of a solid persistent edema of the face through the last 2 months. The edema was resistant to treatment with systemic and topical antibiotics. After a-month course of oral prednisone (1 mg/ kg daily) and lymph massage the facial edema resolved. No recurrence was seen after a 3-year follow up.

Hernández-Cano N, De Lucas Laguna R, Lázaro Cantalejo TE, Mayor Arenal M, Burón Álvarez I, Casado Jiménez M. Solid persistent facial edema associated to acne vulgaris: treatment with systemic corticosteroids. Actas Dermosifiliogr 1999;90:187-190.

Key words: Solid facial edema. Acne vulgaris. Corticosteroids.

BIBLIOGRAFÍA

1. Connelly MG, Winkelmann RK. Solid facial edema as complication of acne vulgaris. *Arch Dermatol* 1985;121:87-90.
2. Tosti A, Guerra L, Bettoti V, Bonelli U. Solid facial edema as complication of acne vulgaris in twins. *J Am Acad Dermatol* 1987;17:843-4.
3. Hélander I, Aho HJ. Solid facial edema as a complication of acne vulgaris: Treatment with isotretinoin and clofazimine. *Acta Derm Venereol (Stockh)* 1987;67:535-7.
4. Friedman SJ, Fox BJ, Albert HL. Solid facial edema as complication of acne vulgaris: treatment with isotretinoin. *J Am Acad Dermatol* 1986;15:286-9.

5. Camacho-Martínez F, Winkelmann RK. Solid facial edema as a manifestation of acne. *J Am Acad Dermatol* 1990;22:129-30.
6. Djawari D: Solides persistierendes Gesichtsoedem als seltene Komplikation einer Acne juvenilis. *Aktuel Dermatol* 1990;16:207-8.
7. Humbert P, Delaporte E, Drobacheff C y cols. Edème dur facial associé à l'acné vulgaire. Efficacité thérapeutique de l'isotrétinoïne. *Ann Dermatol Venereol* 1990;117:527-32.
8. Dwyer C, Dick D. Facial edema and acne vulgaris. *Br J Dermatol* 1992;127:188-9.
9. Jungfer B, Jansen T, Pzybilla B, Plewig G. Solid persistent facial edema of acne: successful treatment with isotretinoin and ketotifen. *Dermatology* 1993;187:34-7.
10. Strauss JS. Sebaceous glands. En: Fitzpatrick TB, Eisen AZ, Wolff K, Freedberg IM, Austen KF. *Dermatology in General Medicine*. 4.ª ed. New York: McGraw-Hill, 1993: 709-26.

Esteatocistoma múltiple de localización acra

JESÚS MOLINERO CATURLA, JUAN JOSÉ VILATA CORELL, CRISTINA GRAU SALVAT, F. JAVIER MIQUEL MIQUEL, LUISA OBÓN LOSADA, ADOLFO ALIAGA BONICHE

Servicio de Dermatología. Hospital General Universitario. Avda. Tres Cruces, s/n. 46014 Valencia.

Resumen.—Presentamos el caso de un varón de 29 años con lesiones nodulares en dorso de manos, muñecas y región esternal. El estudio histopatológico confirmó el diagnóstico de esteatocistoma. Su localización acra es un hallazgo no encontrado en la literatura (*Actas Dermosifiliogr* 1999;90:190-192).

Palabras clave: Esteatocistoma múltiple. Sebocistomatosis. Dermatitis acras.

El esteatocistoma múltiple es una entidad infrecuente en ocasiones heredada de forma autosómica dominante. Suele comenzar en la adolescencia y afecta a ambos sexos por igual. Las lesiones cutáneas consisten en nódulos redondeados y firmes, generalmente asintomáticos. Su localización predilecta es la región esternal (1). La histopatología se corresponde con formaciones quísticas cuya pared está formada por un epitelio escamoso sin capa granulosa. En el interior del epitelio se hallan lobulillos sebáceos aplanados y sebocitos aislados (1).

La ubicación de las lesiones en dorso de manos y muñecas es un hallazgo no encontrado en la literatura y creemos se trata del primer caso descrito en esta insólita localización.

DESCRIPCIÓN DEL CASO

Varón de 29 años de edad, sin antecedentes personales ni familiares de interés, que consultó por la apa-

rición desde hacía tres meses de nódulos subcutáneos localizados en el dorso de ambas manos, muñecas y región esternal. Las lesiones eran asintomáticas y aparecieron de forma simultánea; negaba ingesta previa de medicación.

Clínicamente se trataba de nódulos redondeados, firmes al tacto, adheridos a la piel suprayacente, más palpables que visibles. Su diámetro no excedía de 0,5 cm. El paciente presentaba siete nódulos en el dorso de la mano derecha, tres en la muñeca derecha, cinco en dorso de la mano izquierda, dos en la muñeca izquierda y doce en región esternal. Todos ellos eran palpables, pero macroscópicamente sólo eran visibles las lesiones acrales, como discretas protuberancias de la piel (Fig. 1). No se hallaron signos de inflamación en ninguna de las lesiones. Durante los tres meses anteriores tampoco había presentado sintomatología, ni cambio clínico alguno.

Se efectuó biopsia cutánea de uno de los nódulos de la mano izquierda, apreciándose una formación quística de paredes muy plegadas, con una cavidad muy adelgazada. El estroma perilesional no mostraba infiltrado inflamatorio alguno. La pared del quiste estaba formada por un epitelio escamoso sin capa granulosa. En el seno del epitelio, y con una distribución variable a lo largo del mismo, se hallaron lobulillos

Correspondencia: Dr. J. Molinero Caturla. Servicio de Dermatología. Hospital General Universitario. Avda. Tres Cruces, s/n. 46014 Valencia.

Aceptado el 20 de enero de 1999.

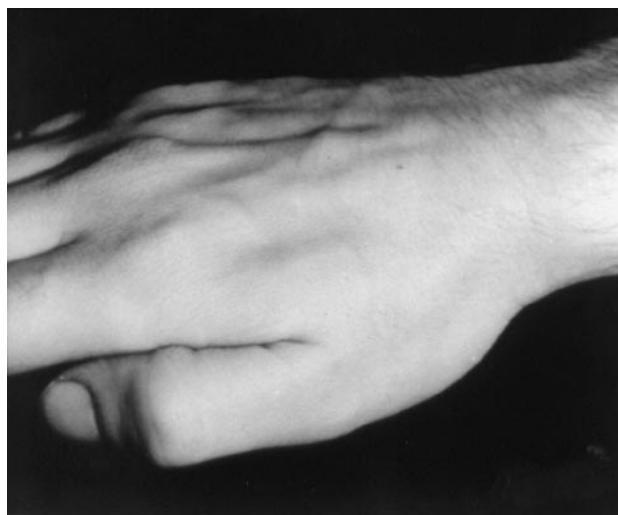

FIG. 1.—Nódulos subcutáneos en dorso de mano y muñeca derecha.

sebáceos aplanados y sebocitos aislados (Fig. 2). Pudo apreciarse, asimismo, una fina capa homogénea y eosinófila que revestía interiormente la cavidad quística. El contenido del quiste estaba formado por sebo. Estos hallazgos histopatológicos confirmaron el diagnóstico de esteatocistoma.

A pesar de que las lesiones eran numerosas, no se realizó la exéresis quirúrgica de las mismas dado su carácter asintomático y su escasa repercusión estética. El paciente es controlado periódicamente para vigilar la aparición de cambios inflamatorios en las lesiones y aumento en su tamaño o número, hechos que podrían ser subsidiarios de tratamiento.

DISCUSIÓN

El esteatocistoma múltiple es una entidad infrecuente que se hereda de forma autosómica dominante. Se han descrito varios casos familiares, aunque en ocasiones no puede establecerse un patrón familiar. Suele comenzar en la adolescencia o inicio de la vida adulta y afecta a ambos sexos por igual.

Las lesiones cutáneas consisten en nódulos redondeados y firmes de 1 a 3 cm de diámetro (1). Generalmente son asintomáticos, aunque pueden inflamarse y supurar. Su localización predilecta es la región esternal; también se pueden encontrar en axilas, cuello y región proximal de las extremidades superiores. En nuestro caso se hallan en la región distal de las extremidades superiores. Cuando se puncionan, drenan un fluido blanquecino y espeso (sebo) y, a veces, delicados pelos semejantes al lanugo. Al comienzo las lesiones

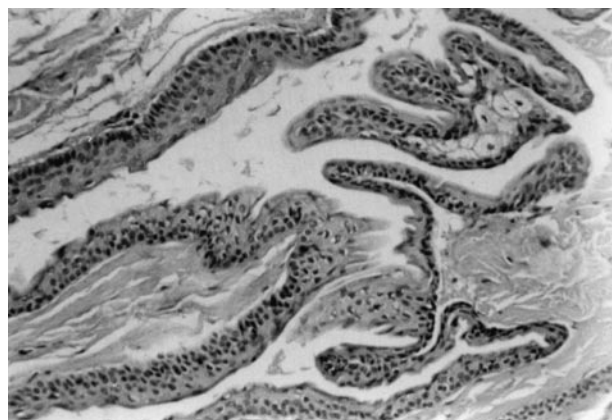


FIG. 2.—Lobulillos sebáceos y sebocitos aislados localizados en la pared del quiste.

son translúcidas, pero cambian con el tiempo adquiriendo un tono amarillento, pudiendo asociarse a comedones.

La histopatología se corresponde con formaciones quísticas de pared muy plegada. Dicha pared está constituida por varias hileras de células epiteliales (sin capa granulosa), aunque existen áreas atróficas con sólo dos o tres capas de células. Un hecho característico es la presencia de lobulillos sebáceos aplanados junto con sebocitos aislados incluidos o cerrando la pared del quiste. Cubriendo al epitelio, y revistiendo la cavidad quística, se encuentra una lámina homogénea y eosinófila. Esta fina capa se denomina cutícula y constituye un hallazgo histológico considerado diagnóstico de esteatocistoma (2). Estas características histológicas son superponibles a las de nuestro caso.

La localización de los quistes suele ser la dermis media. A su alrededor existe un tejido conectivo laxo que produce retracción de la pared. No se evidencian infiltrados inflamatorios perilesionales.

Se ha descrito la presencia de músculo liso alrededor de la pared quística, probablemente derivado del músculo erector del pelo. En este caso se ha propuesto un posible origen hamartomatoso de la lesión (3). Los quistes contienen sebo y en raras ocasiones pueden contener grupos de folículos pilosos del tamaño del lanugo.

Se postula que el origen patogénico de los quistes es el ducto sebáceo, porque las células epiteliales de la pared del conducto son ricas en glucógeno, al igual que las de la pared quística, lo que se evidencia mediante la tinción con PAS. Asimismo existen sebocitos aislados en la pared del conducto sebáceo y la pared ductal se halla frecuentemente plegada. Estos hechos hacen a esta estructura muy similar a la de la pared quística, y muy probablemente represente su origen (4).

El diagnóstico diferencial se plantea con los quistes vellosos eruptivos y el quiste dermoide. A diferencia del esteatocistoma, la pared del quiste vellosos eruptivos está formada por un epitelio escamoso con capa granulosa y ausencia de cutícula. Algunos autores engloban a los quistes vellosos eruptivos y al esteatocistoma múltiple dentro de una misma entidad que denominan quistes pilosebáceos múltiples. El quiste dermoide se localiza habitualmente en el tejido celular subcutáneo y puede llegar a afectar al periostio; en el 35% de los casos deriva de las glándulas sudoríparas ecrinas y en el 15% de las apocrinas. Se presenta en niños en forma de un nódulo subcutáneo que habitualmente se localiza en la región periorbitaria.

La multiplicidad de las lesiones hace que su excisión quirúrgica sea impracticable en la mayoría de los casos. No existen motivos, salvo los cosméticos, para tratar estas lesiones. Las lesiones inflamadas pueden tratarse mediante extirpación simple, incisión y drenaje o corticoides intralesionales. En nuestro caso se decidió la vigilancia periódica y la no extirpación de las lesiones por no ocasionar problemas estéticos en el paciente.

Clínicamente, los esteatocistomas se pueden clasificar en múltiples generalizados, múltiples localizados en una sola región anatómica y solitarios (5). Los casos *múltiples generalizados*, consisten en cientos de lesiones que pueden llegar a ocupar toda la superficie cutánea excepto palmas y plantas. No se han detectado tampoco lesiones en mucosas (6). Lo más frecuente es que se trate de casos aislados aunque a veces son familiares o congénitos (7). Pueden asociarse con otros procesos hereditarios como la paquioniquia congénita (8). La forma *múltiple localizada en una sola región anatómica* (9-13), también puede ser hereditaria y/o congénita (14). Por último, tenemos la forma *solitaria*, o simple, que consiste en una lesión única (15).

La localización aislada de los esteatocistomas en el dorso de ambas manos y muñecas, constituye un hallazgo clínico no encontrado en la literatura. Según la clasificación de los esteatocistomas arriba comentada, no podríamos incluir a nuestro paciente en la misma, ya que presenta lesiones aisladas en más de una región anatómica. Puede tratarse de una nueva forma clínica de presentación (*múltiple localizada en varias regiones anatómicas*).

Abstract.—A 29-year-old male had nodular lesions on the dorsum of both hands, wrists and sternal area. Histopathologic examination confirmed the diagnosis of steatocystoma. Acral localization of

steatocystoma is a finding that has not been previously reported in the literature.

Molinero Caturla J, Vilata Corell JI, Grau Salvat C, Miquel Miquel FJ, Obón Losada L, Aliaga Boncihe A. Acral localization of steatocystoma multiplex. Actas Dermosifiliogr 1999;90:190-192.

Key words: Steatocystoma-multiplex. Sebocystomatosis. Acral-dermatoses.

BIBLIOGRAFÍA

- Mackie RM. Epidermal skin tumours. En: Rook A, Wilkinson DS, Ebling FJG, eds. Textbook of Dermatology 5.^a ed. Oxford: Blackwell Scientific Publ 1992:1459-504.
- Requena L, Sánchez-Yús E. Follicular hybrid cysts: an expanded spectrum. Am J Dermatopathol 1989;11:381-8.
- Savater-Marco V, Pérez Ferriols A. Steatocystoma multiplex with smooth muscle. A hamartoma of the pilosebaceous apparatus. Am J Dermatopathol 1996;18:548-50.
- Kirkham N. Tumors and cysts of the epidermis. En: Elder D, Elenitsas R, Jaworsky C y cols. eds. Lever's Histopathology of the Skin 8.^a ed. Philadelphia: Lippincott-Raven Publ 1997:685-746.
- Simón RS, De Eusebio E, Álvarez-Vieteiz A, Sánchez-Yús E. Proliferaciones con diferenciación sebácea. I: Hamartomas. Actas Dermosifiliogr 1998;89:577-90.
- Egbert BM, Price NM, Segal RJ. Steatocystoma multiplex. Report of a florid case and a review. Arch Dermatol 1979;115:334-5.
- Sánchez-Yús E, Alonso I, Simón P, Ambrojo P. Esteatocistoma (Quiste del conducto sebáceo). Monogr Dermatol 1993;6:121-7.
- Vineyard WR, Scott RA. Steatocystoma multiplex with pachyonychia congenita. Eighth cases in four generations. Arch Dermatol 1961;84:166-9.
- Marley WM, Butin DM, Chesney TM. Steatocystoma multiplex limited to the scalp. Arch Dermatol 1981;117:673-4.
- Ferrándiz C, Peyrí J. Esteatocistoma múltiple. Med Cutan Ibero Lat Am 1984;12:173-6.
- Nishimura M, Kohda H, Urabe A. Steatocystoma multiplex. A facial papular variant. Arch Dermatol 1986;122:205-7.
- Requena L, Martín L, Renedo G, Arias D, Espinel ML, De Castro A. A facial variant of steatocystoma multiplex. Cutis 1993;51:449-52.
- Ambrojo P, Aguilar A, Fernández Cogolludo E, Sánchez-Yús E, Sánchez de Paz F. Esteatocistoma múltiple limitado al cuero cabelludo. Actas Dermosifiliogr 1998;79:215-6.
- García Hernández MJ, Moreno-Giménez JC, Sánchez Yús E, Camacho F. Esteatocistoma múltiple con pelos vellosos. Un caso congénito limitado a las axilas. Actas Dermosifiliogr 1997;88:289-91.
- Brownstein MH. Steatocystoma simplex. A solitary steatocystoma. Arch Dermatol 1982;118:409-11.

Feto arlequín

MERCEDES MORILLO, RAQUEL NOVO, ANTONIO TORRELO, IMELDA G. MEDIERO*, ANTONIO ZAMBRANO

*Servicio de Dermatología y *Anatomía Patológica. Hospital del Niño Jesús. Menéndez Pelayo, 65. 28009 Madrid.*

Resumen.—El feto arlequín es la forma más grave de la ictiosis congénitas. La mayoría de los casos fallecen a los pocos días o semanas de vida por sepsis, deshidratación o insuficiencia respiratoria restrictiva, aunque algunos han sobrevivido con tratamiento con retinoides. Presentamos un caso de feto arlequín, segundo hijo afecto de padres consanguíneos, que falleció a los 14 días de vida pese al tratamiento con acitretina (*Actas Dermosifiliogr* 1999;90:193-195).

Palabras clave: Feto arlequín. Eritrodermia ictiosiforme congénita. Ictiosis. Ictiosis arlequín. Queratoma maligno difuso.

El feto arlequín es la forma más grave de las ictiosis congénitas, que se caracteriza por cursar al nacimiento con una envoltura queratósica gruesa con fisuración, que confiere al recién nacido un aspecto peculiar y predispone a sepsis, alteraciones en la termorregulación y dificultades respiratorias y alimentarias. Fue descrito por primera vez por el reverendo Oliver Hart en 1750 (1). El primer caso español fue el de Azúa en 1909 (2), y en la literatura española se han recogido siete casos más (3-6), de los que cuatro eran hermanos (6). Presentamos un caso de feto arlequín en un varón, que era el segundo caso de la enfermedad en la misma familia.

DESCRIPCIÓN DEL CASO

Nos remitieron a nuestro servicio un recién nacido varón, de raza gitana, por presentar un cuadro ictiosiforme congénito. Era el segundo hijo de un matrimonio consanguíneo (primos hermanos), cuyo anterior hijo fue diagnosticado de feto arlequín y falleció a los dos días de vida. El embarazo transcurrió sin incidencias, y el parto se produjo espontáneamente por vía vaginal a las 33 semanas. No había en la familia antecedentes de ictiosis u otras enfermedades cutáneas.

A la exploración, el niño mostraba afectación del estado general, con llanto pobre y mala succión. La piel estaba cubierta por una capa córnea engrosada, separada en grandes láminas por profundas fisuras (Fig. 1). Su nariz era achatada y los pabellones auriculares estaban adheridos a la cabeza, con conductos auditivos taponados. Presentaba ectropion mareado de párpados superiores y eclabion del labio inferior. Las grandes articulaciones de las extremidades y las interfalángicas estaban inmovilizadas en semiflexión, y los tobillos y retropiés fijos en varo. En la mano izquierda, los dedos terminaban en muñones por ausencia de las falanges distales (Fig. 2). Se practicó una biopsia cutánea, que mostró una hiperqueratosis ortoqueratósica compacta muy intensa con tapones córneos en los canales foliculares, acantosis y papilomatosis irregular (Fig. 3).

Se inició tratamiento en incubadora con medidas de soporte locales y generales, profilaxis antibiótica intravenosa y, desde el tercer día de vida, se administró acitretina por vía oral a dosis de 1 mg/kg/día. A partir del quinto día de vida se desarrolló una sepsis por *S. aureus*, *E. coli*, *S. agalactiae* y *S. bovis*. A pesar de una discreta mejoría cutánea, el paciente falleció a los 14 días de vida por fallo orgánico múltiple. La familia no autorizó el estudio *postmortem*.

DISCUSIÓN

Esta entidad ha recibido diversas denominaciones a lo largo de la historia, como queratoma difuso congénito (3), queratoma maligno difuso, ictiosis fetal

Correspondencia: Dr. Antonio Torrelo. Servicio de Dermatología. Hospital del Niño Jesús. Menéndez Pelayo, 65. 28009 Madrid.

Aceptado el 20 de enero de 1999.

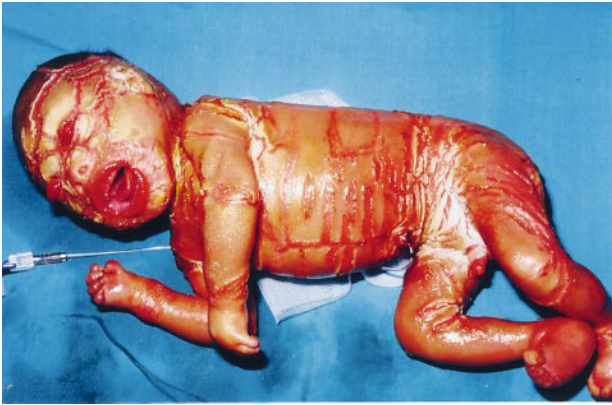

FIG. 1.—Aspecto general del paciente.

intrauterina o queratoma maligno (7, 8), bebé arlequín e ictiosis arlequín (9).

Los casos familiares descritos y los nacidos de padres consanguíneos (6, 8-11) sugieren una herencia autosómica recesiva de la enfermedad. Aunque aún no se ha identificado el gen responsable en humanos, se ha descrito la mutación homóloga en ratones en el gen *ichq*, situado en el extremo proximal del cromosoma 19 murino (12). Esta mutación es diferente a las de otras ictiosis conocidas, por lo que parece probable que se trate de una ictiosis individualizada en vez de una forma particularmente grave de eritrodermia ictiosiforme, como algunos autores han sugerido. Los hallazgos ultraestructurales apoyan esta idea (13, 14). Así, se ha descrito en el feto arlequín la ausencia de gránulos laminares de Odland, vacuolas sin laminación en las células granulosas y córneas, una menor densidad de filamentos intermedios en la capa

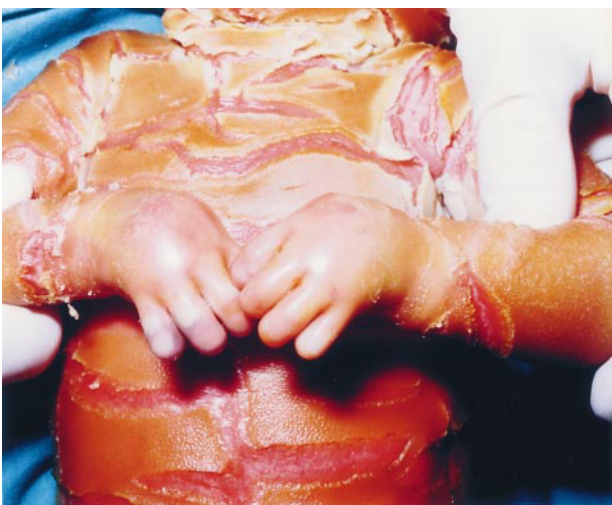

FIG. 2.—Detalle de lesiones en manos.

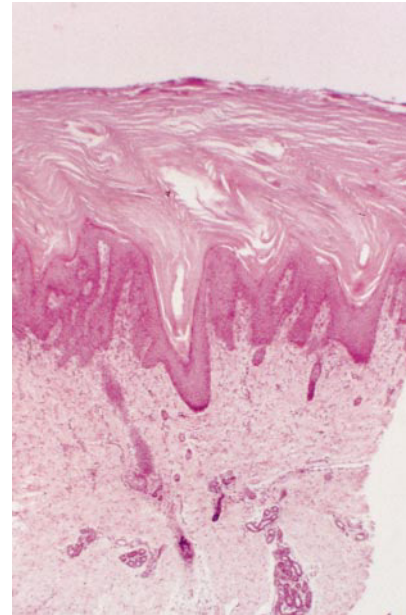


FIG. 3.—Biopsia de piel que muestra una gran hiperqueratosis ortoqueratósica compacta con tapones córneos foliculares, acantosis y papilomatosis irregular (Hematoxilina-eosina, aumento original 40 x).

granulosa, presencia de mitocondrias gigantes y persistencia anormal de desmosomas en la capa córnea.

Desde la utilización por primera vez éxito del etretinato para el tratamiento del feto arlequín en 1985 (11), se han tratado varios casos con retinoides orales (8-10, 15-18), algunos de los cuales han sobrevivido con un fenotipo parecido al de una eritrodermia ictiosiforme congénita no ampollosa (8, 9, 15, 16). Debido a que se trata de un proceso muy grave, debe recomendarse el diagnóstico prenatal a las familias en riesgo, mediante el estudio ultraestructural de piel fetal obtenida por biopsia fetal o de células fetales del líquido amniótico (19-21).

Abstract.—Harlequin fetus is the most severe form of congenital ichthyosis. Most cases die within days or weeks due to sepsis, dehydration or restrictive respiratory insufficiency, though some patients have survived with retinoid therapy. We report herein a case of harlequin fetus, the second affected son from consanguineous parents, who died on 14 day despite treatment with acitretin.

Morillo M, Novo R, Torrel A, Mediero IG, Zambrano A. Harlequin fetus. Actas Dermosifiliogr 1999;90:193-195.

Key words: Congenital ichthyosiform erythroderma. Harlequin fetus. Harlequin ichthyosis. Malignant keratoma.

BIBLIOGRAFÍA

1. Waring JI. Early mention of a harlequin fetus in America. *Am J Dis Child* 1932;43:442.
2. De Azúa J. Hiperkeratosis (sic) universal congénita maligna (ictiosis fetal: keratoma maligno congénito, etc.). *Actas Dermosifiliogr* 1909;1:77-90.
3. Claramunt C. Queratoma difuso congénito. *Actas Dermosifiliogr* 1954;45:268-72.
4. Correa R, Fidalgo I, San Vicente MT, Rodríguez MR. Feto arlequín con anomalías renales. *An Esp Pediatr* 1983;19:522-3.
5. Naranjo R, Alcalde M, Sánchez G, Ortega R. Feto arlequín. *Actas Dermosifiliogr* 1985;76:60-2.
6. Unamuno P, Piérola JM, Fernández E, Román C, Velasco JA. Harlequin foetus in four siblings. *Br J Dermatol* 1987;116:569-72.
7. Sanou I, Kam LK, Traoré A y cols. Kératome malin. *Ann Dermatol Venereol* 1996;123:180-1.
8. Cambazard F, Haftek M, Hermier C y cols. Fetus arlequin traité par l'étrétine. *Ann Dermatol Venereol* 1988;115:1128-30.
9. Rogers M, Scraf C. Harlequin baby treated with etretinate. *Pediatr Dermatol* 1989;6:216-21.
10. Prasad RS, Pejaver RK, Hassan A, Al Dusari S, Wooldridge MA. Management and follow-up of harlequin siblings. *Br J Dermatol* 1994;130:650-3.
11. Lawlor F, Peiris S. Harlequin fetus successfully treated with etretinate. *Br J Dermatol* 1985;112:585-90.
12. Sundberg JP, Boggess D, Hogan ME y cols. Harlequin ichthyosis (ichq). A juvenile lethal mouse mutation with ichthyosiform dermatitis. *Am J Pathol* 1997;151:293-310.
13. Dale BA, Holbrook KA, Fleckman P y cols. Heterogeneity in harlequin ichthyosis, an inborn error of epidermal keratinization. *J Invest Dermatol* 1990;94:6-18.
14. Hashimoto K, Khan S. Harlequin fetus with abnormal lamellar granules and giant mitochondria. *J Cutan Pathol* 1992;19:247-52.
15. Lawlor F. Progress of a harlequin fetus to nonbullous ichthyosiform erythroderma. *Pediatrics* 1988;82:870-3.
16. Roberts LJ. Long-term survival of a harlequin fetus. *J Am Acad Dermatol* 1989;21:335-9.
17. Ward PS, Jones RD. Successful treatment of a harlequin fetus. *Arch Dis Child* 1989;64:1309-11.
18. Nayar M, Chin GY. Harlequin fetus treated with etretinate. *Pediatr Dermatol* 1992;9:311-4.
19. Hashimoto K, De Dobbeleer G, Kanzaki T. Electron microscopic studies of harlequin fetuses. *Pediatr Dermatol* 1993;10:214-23.
20. Akiyama M, Kim DK, Main DM, Otto CE, Holbrook KA. Characteristic morphologic abnormality of harlequin ichthyosis detected in amniotic fluid cells. *J Invest Dermatol* 1994;102:210-3.
21. Akiyama M, Holbrook KA. Analysis of skin-derived amniotic fluid cells in the second trimester; detection of severe genodermatoses expressed in fetal period. *J Invest Dermatol* 1994;103:674-7.