

ESTUDIOS CLÍNICOS Y DE LABORATORIO

Encuesta sobre el empleo de la lámpara de Wood por los dermatólogos andaluces*

Resumen.—Fundamento: la lámpara de Wood es un instrumento útil, de uso eminentemente dermatológico, y básica en el diagnóstico de tiñas del cuero cabelludo, pitiriasis versicolor, trastornos de la pigmentación y porfirias, entre otros procesos dermatológicos. Su uso, sin embargo, no parece estar muy extendido.

Material y métodos: encuesta telefónica aleatoria a una muestra de 80 dermatólogos miembros de la Academia Española de Dermatología y Venereología que residen en Andalucía.

Preguntas: ¿tiene lámpara de Wood? Y ¿la utiliza habitualmente?

Resultados: cuarenta y dos (52,5%; IC95%: 41,09-63,66) de los encuestados sí la tienen frente a 38 (47,5%; IC95%: 36,34-58,91) que no. La usan habitualmente 34 (42,5%; IC95%: 45,95-68,32) y no la usan 46 (57,4%; IC95%: 31,68-54,05).

Conclusión: nuestros resultados muestran un escaso empleo de la lámpara de Wood, al menos en Andalucía, pese a ser una prueba diagnóstica útil, segura, fiable y barata.

Palabras clave: Lámpara de Wood. Micosis. Trastornos pigmentarios. Porfirias.

JESÚS TERCEDOR SÁNCHEZ*
EVA FERNÁNDEZ VILARIÑO*
ELISA MORALES LARIOS*
BEGOÑA LÓPEZ HERNÁNDEZ**
* Sección de Dermatología.
Hospital Universitario Virgen de las Nieves.
** Medicina Preventiva y Salud
Pública. Distrito Sanitario. Granada.

Correspondencia:

JESÚS TERCEDOR. Camino de Purchil, 54.
18004 Granada. Correo electrónico: jtercedor@hvn.sas.cica.es

Aceptado el 22 de mayo de 2000.

* Presentado parcialmente en la Reunión Anual de la Sección Andaluza de la Academia Española de Dermatología y Venereología. Málaga, 24 y 25 de marzo de 2000.

INTRODUCCIÓN

La lámpara de Wood, compuesta por una lámpara de mercurio con una envoltura de vidrio o de silicato de bario con un 9% de óxido de níquel, es una fuente de radiación ultravioleta de longitud de onda entre 320 y 400 nm, con un pico de aproximadamente 365 nm (1). Este haz de luz penetra hasta la dermis media. Su empleo es de enorme ayuda en el diagnóstico de las tiñas del cuero cabelludo, pitiriasis versicolor, eritrasma, trastornos pigmentarios y porfirias entre otras afecciones cutáneas (1, 2).

Algunos de los dermatofitos que invaden el pelo producen fluorescencia de color azul verdoso brillante de forma casi constante (*microsporum canis*, *audouinii*, *distortum*, *equinum*, *ferrugineum*, *rivalieri*) y otros, ocasionalmente (*microsporum gypseum*, *nanum* y *trichophyton quinckeaunum*) (1). *Trichophyton schoenleinii*, que es el agente causal más frecuente del favus, ocasiona una fluorescencia verde pálida. En áreas donde las infecciones por *microsporum* y *favus* son prevalentes, la luz

de Wood es esencial en el diagnóstico y seguimiento del tratamiento (1-3). La lámpara de Wood se transporta fácilmente y es bastante económica, detecta no sólo infecciones claras, sino infecciones subclínicas y su respuesta al tratamiento (4). En España, según un amplio estudio actual, *microsporum canis* es la especie de dermatofito que se aísla con mayor frecuencia (5), y sabemos que es también el principal agente causal de *tinea capitis*, que provoca fluorescencia típica. Por tanto, en nuestro medio la luz de Wood es muy útil en el diagnóstico y tratamiento de las tiñas del cuero cabelludo.

En la pitiriasis versicolor se aprecia una fluorescencia amarillo anaranjada, incluso en zonas donde con luz normal no se observan lesiones (1-3). En nuestra opinión su uso y positividad es más específico que el signo de la uñada. Además ayuda a diferenciar la leucodermia residual de otros procesos, como vitíligo y pitiriasis alba entre otros.

La luz de Wood es quizá el mínimo requisito para diferenciar las enfermedades con trastornos de la pigmentación. La hiper melanosis epidérmica se acentúa,

mientras que la dérmica desaparece o se muestra menos obvia. El contraste entre la piel normal y la hiperpigmentada es mayor con el examen con la luz de Wood, especialmente en personas de piel clara. Por ello es imprescindible para diferenciar el melasma epidérmico del dérmico, lo cual tiene importantes implicaciones terapéuticas y de pronóstico, ya que el epidérmico responde a los tratamientos y el dérmico lo hace difícilmente (1-3). En el momento actual se considera su uso en el control evolutivo de los peeling (6, 7).

En el diagnóstico de la esclerosis tuberosa una de las lesiones más frecuentes y precoces suele ser la mancha hipopigmentada «en hoja de fresno», que no se reconoce a simple vista y sí con la luz de Wood (8). Asimismo en el diagnóstico y control evolutivo del vitíligo ayuda a diferenciarlo de otras afecciones que provocan leucodermia y a apreciar con claridad las zonas de comienzo de la repigmentación perifolicular.

Existen revisiones amplias del empleo de la lámpara de Wood en dermatología a disposición de los lectores, ya que una revisión exhaustiva no es el objetivo de este trabajo (1-3).

Basados en la sospecha de su infrautilización, que incluso es el subtítulo de una de las revisiones publicadas en nuestro país (2), decidimos realizar una encuesta sobre su empleo.

MATERIAL Y MÉTODOS

Utilizando como universo el fichero de miembros de la Academia Española de Dermatología y Venereología (AEDV) residentes en Andalucía (210 dermatólogos) se ha calculado un tamaño de muestra de 88 individuos para estimar una proporción, considerando la prevalencia del valor en estudio al 50%, y con un nivel de confianza del 95% y una distancia máxima sobre el porcentaje real del 8%.

Se han realizado con éxito un total de 80 encuestas anónimas y telefónicas a 80 dermatólogos (elegidos al azar).

Se les pedía contestar a dos preguntas concretas: ¿tiene usted lámpara de Wood? Y ¿la utiliza habitualmente?, haciéndoles saber que los resultados del estudio serían presentados en la Reunión de la Sección Andaluza de la AEDV.

Para conocer el uso de la lámpara de Wood en los hospitales de Andalucía con formación en dermatología se ha contactado con los diferentes servicios.

La estimación de proporciones se ha realizado con el programa informático Rsigma.

RESULTADOS

A la primera pregunta: ¿tiene usted lámpara de Wood?, 42 dermatólogos (52,5%; IC95%: 41,09-63,66)

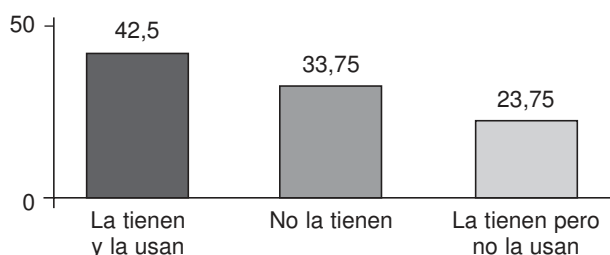


FIG. 1.—Porcentajes sobre el total de dermatólogos encuestados sobre el uso de la lámpara de Wood.

de los encuestados contestaron que sí frente a 38 dermatólogos (47,5%; IC95%: 36,34-58,91) que no la tienen.

A la segunda pregunta: ¿la usa habitualmente?, contestaron que no la usan 46 (57,4%; IC95%: 31,68-54,05) y que sí la usan 34 (42,5%; IC95%: 45,95-68,32). En consecuencia, 19 de los preguntados (23,75%; IC95%: 15,25-34,81) la tienen, pero no la usan (Fig. 1).

Cuando se investigó el empleo de luz de Wood en hospitales que imparten docencia de la especialidad formando a médicos internos residentes en Dermatología se constató que en cuatro del total de los ocho hospitales con residentes en Dermatología no disponen de ella.

DISCUSIÓN

Los resultados obtenidos muestran, con un alto nivel de confianza, el reducido uso de la lámpara de Wood. Los dermatólogos incluidos en el estudio se han seleccionado al azar y por encuestadores entrenados y dada la sencillez de las preguntas no se ha considerado oportuna la validación. No se han investigado diferencias entre sexos, edad o provincias ya que no era el objetivo del estudio y el tamaño de muestra necesario para hacer las comparaciones hubiese sido mayor. Se entiende que los dermatólogos entrevistados han podido contestar parcialmente coaccionados al conocer el objetivo de la investigación; sin embargo, ello nos llevaría a sobreestimar el uso de la lámpara de Wood.

La lámpara de Wood es una prueba útil, segura, fiable y rápida que, aunque se emplea en otras áreas de la medicina, es básicamente dermatológica. Los resultados de nuestro estudio ponen de manifiesto que es escasamente empleada por los dermatólogos y que incluso hay un sector importante que aunque disponen de ella no la emplean. Algunos de los dermatólogos encuestados nos referían la falta de tiempo para emplearla, pero otros nos comentaban «la escasa utilidad de esta prueba». En nuestra opinión no es sólo útil, sino fundamental en el diagnóstico y control evolutivo de varias afecciones cutáneas. No obstante, no es siempre una prueba infalible ya que hay dermató-

fitos que no provocan fluorescencia, y las escamas, la aplicación de vaselina y la luz reflejada en la bata blanca pueden provocar falsas fluorescencias (1-3).

Nuestros resultados no nos permiten ser tan optimistas como una revisión actual que refiere que su uso se ha extendido ligeramente como instrumento diagnóstico y de investigación (3). Incluso en la mitad de los hospitales andaluces en que se imparte formación de especialistas en dermatología no se dispone de la lámpara de Wood. Teniendo en cuenta que la lámpara de Wood se basa en una lámpara de luz ultravioleta, con predominio de la longitud de onda de 365 nm, teóricamente podría provocar algunos efectos adversos. No obstante, en la práctica son prácticamente inexistentes ya que al ser dosis dependientes no hay posibilidades de que aparezcan tras la breve exposición, necesaria para fines diagnósticos (2).

La lámpara de Wood es un instrumento diagnóstico barato; una de buena calidad, con dos tubos para corriente de 220 v y con lente de aumento, cuesta alrededor de 25.000 pesetas. En la era en que vivimos en que existe una gran obsesión por dotarnos de aparatos de diagnóstico y tratamiento cada vez más sofisticados y más caros, creemos que es momento de no olvidarse del empleo de medios dermatológicos tan sencillos, inocuos y baratos como la lámpara de Wood. Deseamos que este modesto estudio sirva para llamar la atención para que se retome el uso de procedimientos dermatológicos clásicos que siguen estando plenamente vigentes en el momento actual.

Abstract.—Background: Wood's lamp is a useful instrument in dermatology; it is essential in the diagnosis of tinea capitis, pityriasis versicolor, pigmentary disorders and porphyrias and other cutaneous disorders. However, its use does not seem to be very extended.

Material and methods: random telephone enquiry to a sample of 80 members of the Spanish Academic of Dermatology and Venereology who live in

Andalucía. Questions: do you have Wood's lamp? and, do you use it regularly?

Results: forty two (52.4%; 95%CI: 41.09-63.66) of the sample have it, and 38 (47.5%; 95%CI: 36.34-58.91) do not. It is used regularly by 34 dermatologist (42.5%, 95%CI: 45.95-68.32) and 46 (57.4%; 95%CI: 31.68-54.05) do not use it.

Conclusion: our results show a scanty use of Wood's lamp, at least in Andalucía, although it is a useful, safe and cheap diagnostic tool.

Key words: Wood's lamp. Mycoses. Pigmentary disorders. Porphyrias.

Tercedor Sánchez J, Fernández Vilariño E, Morales Larios E, López Hernández B. Investigation about the use of Wood's lamp by andalusian dermatologists. Actas Dermosifiliogr 2000;91:442-444.

BIBLIOGRAFÍA

1. Ruiz Avila P, Tercedor J. Utilidad de la luz de Wood en dermatología. *Piel* 1994;9:408-12.
2. Artola JL, Sánchez Conejo-Mir J. La luz de Wood en dermatología. Una prueba diagnóstica infrutilizada. *Dermatología Cosmética* 1994;3:140-6.
3. Asawanonda P, Taylor CR. Wood's light in dermatology. *Int J Dermatol* 1999;38:801-7.
4. Hay RJ, Moore M. Mycology. En: Champion RH, Burton JL, Burns DA, Breathnach SM, eds. *Textbook of dermatology*, 6th ed. Blackwell Science; 1998;1277-376.
5. Crespo V, Vera A, Ojeda A, Crespo A, Sánchez Fajardo F. Epidemiología de las tiñas en España. *Piel* 1999;14:175-85.
6. Matarasso SL, Glogau RG, Markey AC. Wood's lamp for superficial chemical peels. *J Am Acad Dermatol* 1994;30:988-92.
7. Lawrence N, Cox SE, Brody HJ. Treatment of melasma with Jessner's solution versus glycolic acid: a comparison of clinical efficacy and evaluation of the predictive ability of Wood's light examination. *J Am Acad Dermatol* 1997;36:589-93.
8. Kwiatkowski DJ, Shart MP. Tuberos sclerososis. *Arch Dermatol* 1994;130:348-54.