



ACADEMIA ESPAÑOLA  
DE DERMATOLOGÍA  
Y VENEREOLOGÍA

# ACTAS Dermo-Sifiliográficas

Full English text available at  
[www.actasdermo.org](http://www.actasdermo.org)



## CARTA CIENTÍFICO-CLÍNICA

### [Artículo traducido] Demodicosis en receptores de trasplante de médula ósea: una enfermedad cutánea infradiagnosticada



#### Demodicosis in Bone Marrow Transplant Recipients: An Underdiagnosed Skin Disease

Sr. Director:

Los ácaros *Demodex folliculorum* (DF) habitan en la unidad filosebácea humana y tienen predilección por el rostro debido a la alta concentración de sebo en esta zona. Cuando las enfermedades cutáneas se caracterizan clínicamente por un gran número de ácaros de DF hablamos de demodicosis, la cual puede encontrarse con más frecuencia en pacientes inmunocomprometidos<sup>1</sup>. Presentamos una serie de casos de 4 pacientes con enfermedades hematológicas que desarrollaron demodicosis tras recibir trasplante de médula ósea (TMO).

Cuatro pacientes de nuestro hospital con leucemia desarrollaron erupción prurítica y acneiforme tras TMO y quimioterapia entre 2021 y 2022. La [tabla 1](#) ilustra sus características clínicas. Todos los pacientes tuvieron una presentación similar: menores de 30 años y con diagnóstico previo de leucemia que requirieron TMO y quimioterapia. Ninguno de ellos tuvo historia clínica pasada de acné, demodicosis o rosácea. En todos los casos se encontró repentinamente una erupción prurítica micropustular en la cara, que progresó hacia cuello y tórax transcurridos de 7 a 19 días del TMO ([fig. 1](#)). No se reportaron síntomas sistémicos asociados. La dermatoscopia de las lesiones cutáneas pustulares reveló la presencia de espinas, y el examen cutáneo parasitológico realizado mediante microscopio directo reveló la presencia de DF de alta densidad en todos los pacientes ([fig. 2a](#)). Los cultivos bacterianos y la reacción en cadena de la polimerasa para herpes simple humano 1 y 2 y virus de la varicela-zóster resultaron negativos en los 4 pacientes. En el paciente 3 se confirmó también demodicosis mediante

examen histopatológico, que reveló la presencia de un infiltrado inflamatorio alrededor de los folículos pilosos y la presencia de una lesión inflamatoria formada por células gigantes y granulomas alrededor del infundíbulo ([fig. 2b-d](#)). Los pacientes que recibieron ivermectina tópica reflejaron remisión completa de las lesiones transcurridas 2 semanas del inicio del tratamiento. No se detectaron nuevos brotes de lesiones cutáneas durante el seguimiento a 6 meses.

DF es un ácaro saprofítico de la unidad pilosebácea humana que fue descrito por primera vez en 1841 por Henle y Berger. Se encuentra comúnmente en el rostro, especialmente en la frente, las mejillas, los párpados, los pliegues nasolabiales y la nariz, debido a la alta densidad de glándulas sebáceas que se encuentran en estas zonas. Las tasas de colonización en la población general fluctúan normalmente del 20 al 80%. DF puede encontrarse también en los conductos auditivos y demás zonas del cuerpo, estando implicado en muchos trastornos dermatológicos, tales como rosácea, foliculitis pustular o pitiriasis folicular<sup>2</sup>.

La presencia de espinas foliculares causadas por la protrusión de ácaros y queratina procedentes del folículo se denomina *pitiriasis folliculorum*. Cuando se produce demodicosis y existen grandes cantidades de ácaros en el epitelio cutáneo, pueden producirse pápulas foliculares pruriginosas y lesiones inflamatorias visibles. La presentación clínica puede variar desde escaras y eritema en la frente y la nariz, a erupción papulopustular simétrica de distribución malar en la piel afectada existente<sup>3</sup>.

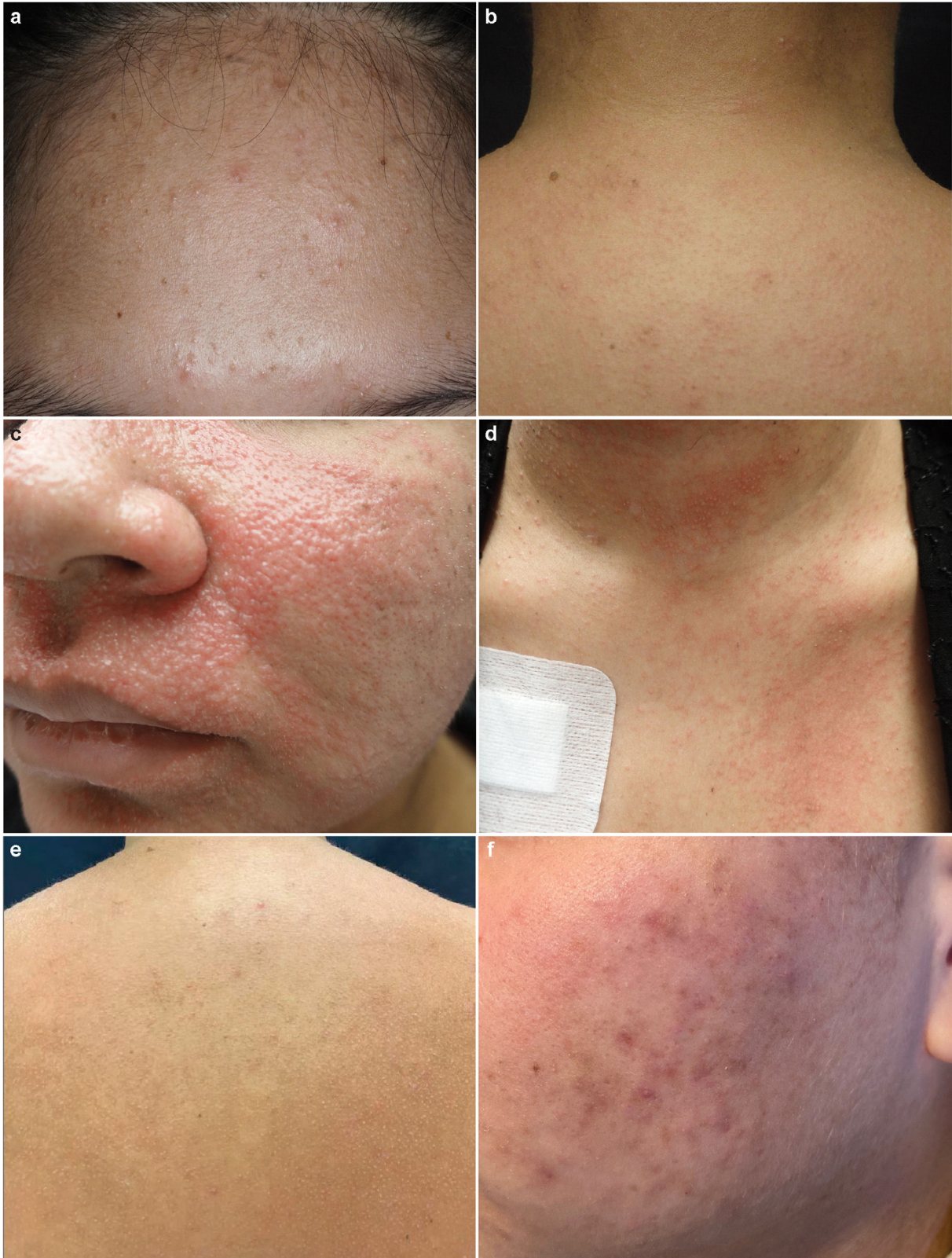La proliferación de *Demodex* puede estar provocada por múltiples factores, tales como hipotiroidismo, embarazo, diabetes, terapias inmunosupresoras, infección por *Staphylococcus epidermidis* y antecedentes genéticos. En pacientes inmunocomprometidos, puede encontrarse exantema prurítico en zonas extendidas, tales como el tronco o las extremidades superiores. Además, la presencia de pústulas y la falta de mejora tras la terapia de corticosteroides tópicos pueden ser también indicativas de la presencia de DF. En la literatura se han reportado pocos casos de demodicosis en pacientes con linfoma o leucemia, especialmente cuando los pacientes se están recuperando de un trasplante alogénico de médula ósea<sup>4</sup>. El diagnóstico preciso en estos pacientes es esencial, ya que la presentación clínica del trastorno puede ser similar a la enfermedad cutánea injerto contra huésped.

Para el diagnóstico, la presencia de ácaros de *Demodex* puede confirmarse mediante el examen de rasguños de piel

Véase contenido relacionado en DOI:  
<https://doi.org/10.1016/j.ad.2023.08.026>

<https://doi.org/10.1016/j.ad.2025.03.015>

0001-7310/© 2025 AEDV. Publicado por Elsevier España, S.L.U. Este es un artículo Open Access bajo la CC BY-NC-ND licencia (<http://creativecommons.org/licencias/by-nc-nd/4.0/>).

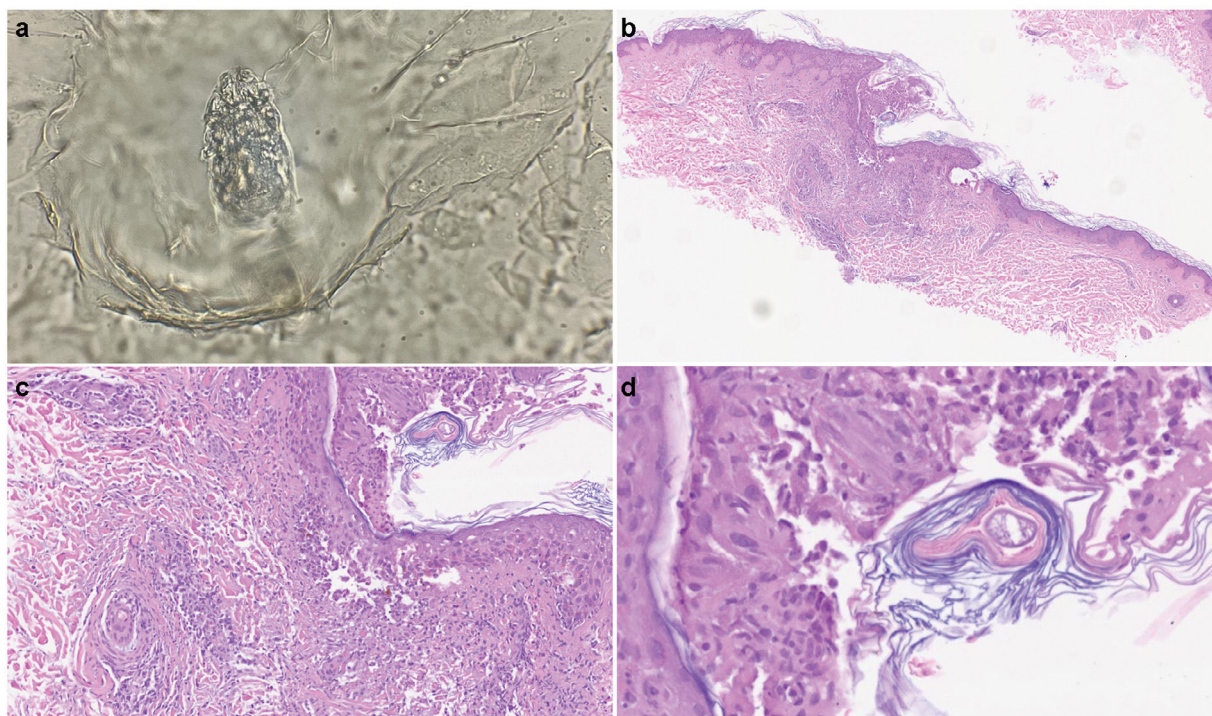


**Figura 1** Presentación clínica de demodicosis en los pacientes 1 (a), 2 (b), 3 (c-e) y 4 (f). (a) Pequeñas lesiones pustulares en la frente. (b) Erupción maculopapular y pústulas en la parte superior de la espalda. (c) Exantema maculopapular confluyente que compromete las regiones perioral y malar. (d, e) Erupción maculopapular y micropústulas en tórax y espalda. (f) Pústulas y eritema malar.

**Tabla 1** Características clínicas de los pacientes con demodicosis tras recibir un trasplante de médula ósea

Caso	Sexo/edad (años)	Condición hematológica	TI	Tiempo desde TMO a DM	Prueba diagnóstica	Presentación clínica	Localización
1	Mujer/19	LLA B	Tacrólimus	7 días	TP y DS	Micropústulas y eritema	Rostro y tórax
2	Mujer/20	LLA B	Prednisona	14 días	TP y DS	Eritema y micropústulas	Nariz, región perioral, tórax y parte superior de la espalda
3	Mujer/27	LMA	Tacrólimus	19 días	TP, DS y biopsia cutánea	Exantema maculopapular	Rostro, tórax, parte superior de la espalda y brazos
4	Varón/22	LLA B	Tacrólimus	15 días	TP y DS	Exantema micropustular	Rostro, brazos y tórax

DM: demodicosis; DS: dermatoscopia; LLA: leucemia linfocítica aguda; LMA: leucemia mieloblástica aguda; TI: terapia inmunosupresora; TMO: trasplante de médula ósea; TP: test parasitológico.



**Figura 2** Prueba parasitológica e imágenes histopatológicas de las lesiones cutáneas. (a) Prueba cutánea parasitológica que muestra DF. (b, c) Con menor potencia, las imágenes dermatopatológicas muestran un *infiltrado linfocítico perifolicular* pronunciado alrededor de los folículos pilosos (tinción hematoxilina-eosina, ampliación original (b)  $\times 40$  y (c)  $\times 100$ ). (d) Imagen de alta potencia que muestra una estructura tubular consistente con DF (tinción hematoxilina-eosina, ampliación original  $\times 400$ ).

con microscopio de luz o láser confocal *in vivo*. Asimismo, la biopsia cutánea puede ser indicativa de la presencia de demodicosis cuando se encuentran espongiosis folicular e infiltrado linfocítico perifolicular, según lo observado en nuestros pacientes.

Muchas opciones terapéuticas, tales como la administración de permetrina, ivermectina oral o metronidazol, han demostrado su perfil de eficacia en la infestación por *Demodex*. Sin embargo, ivermectina tópica parece ser beneficiosa

para los pacientes inmunosuprimidos con erupciones cutáneas extendidas y sintomáticas<sup>5</sup>.

Nuestros pacientes desarrollaron una erupción perioral que se extendió al resto de la cara, los brazos, la espalda y la región preesternal. Además del examen parasitológico mediante el raspado de las lesiones pustulares, la biopsia cutánea y la detección de DF mediante microscopio directo nos permitieron establecer el diagnóstico correcto. Asimismo, se observó la remisión completa de la erupción

ción cutánea tras la aplicación de ivermectina tópica, lo cual reafirmó nuestro diagnóstico. No se reportaron efectos secundarios tras el tratamiento en estos pacientes.

En conclusión, los facultativos deberán recordar que debe considerarse la demodicosis cuando aparecen erupciones cutáneas pustulares y pruríticas que comprometen la cara y las regiones superiores del cuerpo tras un TMO. Cabe destacar que la transición entre la colonización asintomática de DF y la demodicosis clínica es un hallazgo más común en los pacientes inmunosuprimidos<sup>3</sup>. Por tanto, deberá incluirse una técnica fácil y útil, tal como el examen parasitológico, en el protocolo de estudio de las lesiones pustulares en este grupo de pacientes.

### Conflicto de intereses

Los autores declaran la ausencia de conflicto de intereses.

### Bibliografía

1. Cotliar J, Frankfurt O. *Demodex* folliculitis mimicking acute graft-vs-host disease. *JAMA Dermatol.* 2013;149:1407-9, <http://dx.doi.org/10.1001/jamadermatol.2013.5891>.
2. Elston CA, Elston DM. *Demodex* mites. *Clin Dermatol.* 2014;32:739-43, <http://dx.doi.org/10.1016/j.clindermatol.2014.02.012>.
3. Rather PA, Hassan I. Human *Demodex* mite: The versatile mite of dermatological importance. *Indian J Dermatol.* 2014;59:60-6, <http://dx.doi.org/10.4103/0019-5154.123498>.
4. Forton FMN, de Maertelaer V. Which factors influence *Demodex* proliferation? A retrospective pilot study highlighting a possible role of subtle immune variations and sebaceous gland status. *J Dermatol.* 2021;48:1210-20, <http://dx.doi.org/10.1111/1346-8138.15910>.
5. Kubanov A, Gallyamova Y, Kravchenko A. Clinical picture, diagnosis and treatment of rosacea, complicated by *Demodex* mites. *Dermatol Reports.* 2019;11:7675, <http://dx.doi.org/10.4081/dr.2019.7675>.

I. Oteiza Rius\*, M.P. Gil Sánchez, N. Rodríguez Garijo y A. España

*Departamento de Dermatología de la Clínica Universidad de Navarra, Navarra, España*

\* Autor para correspondencia.

Correo electrónico: [ioteiza@unav.es](mailto:ioteiza@unav.es) (I. Oteiza Rius).